当科における肺癌の外来化学療法の現況

市立甲府病院　呼吸器内科　赤尾　正樹　中村　貴光　山口　弘
大木善之助　小澤　克良
内科外来　遠藤　雄子　井上　英子　向山ゆりか
保坂　富子

要旨：従来手術不能進行期非小細胞肺癌あるいは小細胞肺癌に対しての化学療法は、ほとんどの症例でプラチナ製剤であるシスプラチンを用いるため、その非血液毒性あるいは水分負荷の必要性等から入院加療が余儀なくされた．今回われわれは、外来にて進行期非小細胞肺癌あるいは再発・再燃癌患者に対してGemcitabine、Docetaxel等の新規抗癌剤を併用あるいは単剤で投与した．血液毒性、非血液毒性とも少なく、十分に外来でmanageableであった．近年、医療経済面とも関連して外来化学療法の重要性が認識されるようになったが、QOLの面からも有効であると考えられた．

キーワード：進行期非小細胞肺癌、外来化学療法、新規抗癌剤

はじめに

今日、ⅢB期以上の進行期非小細胞肺癌における標準的化学療法としてGemcitabine（GEM）やDocetaxel（DOC）等の新規抗癌剤は、Cisplatin（CDDP）との併用により高い治療成績が示されているが[1]、悪心・嘔吐、腎障害等の非血液毒性により治療の継続が困難になる場合も多く、水分負荷の必要性から入院が必要となるため、抗腫瘍効果が得られたとしても長期にわたる治療は難しい．近年、さまざまな新薬が登場し、これらの薬剤を組み合わせることによる、外来での治療が試みられている．また医療経済面とも関連して外来化学療法の重要性が認識されるようになり、患者のQOLの面からも外来化学療法が有効に行えるかどうかは重要な課題と考えられる．われわれは、外来で進行期非小細胞肺癌に対してGEM+DOC併用療法を、主に高齢者の進行期非小細胞肺癌に対してVinorelbine単独療法を、再発・再燃小細胞肺癌に対してIrinotecan単独療法を施行した．その内容を文献的な検討を含め考察する．

対象と方法

当科では2001年3月より肺癌外来化学療法を開始した．外来化学療法に適した症例として、①PS0－1（外来通院可能な健康状態）、②頻回の血液検査が可能な症例、③定期的な連絡が可能な症例、④症状を観察できる家族などと同居している症例が挙げられる．まず最低1コースは入院で行い、その効果と危険性を十分に把握し、上記の条件をほぼクリアした症例で外来にて化学療法を施行した．

(ｉ)GEM+DOC併用療法

GEM 1000mg/m^2　days 1、8
DOC　60mg/m^2　days 8

Courses repeated every 28 days
Out-patient setting
For ⅢB - Ⅳ NSCLC
(ⅱ) Vinorelbine 単独療法
Vinorelbine 20-25mg/ m^2 days 1、8
Courses repeated every 21 days
Out-patient setting
For ⅢB - Ⅳ NSCLC
(ⅲ) Irinotecan 単独療法
Irinotecan 100 mg/ m^2 days 1、8(、15)
Courses repeated every 21 (、28)days
Out-patient setting
For recurrent SCLC

結　果

(ⅰ)GEM+DOC 併用療法

表 1 に GEM+DOC 併用外来化学療法を施行した症例の経過を示した．2001 年 3 月から 2002 年 4 月までに 8 症例（男性 5 例、女性 3 例）に施行した．組織型は腺癌が 5 例、扁平上皮癌が 3 例であった．最長投与数は症例 2 の 12 コースで、8 例中 5 例に response が認められた．毒性は grade 2 の好中球減少が 3 例、grade 2 の血小板減少が 2 例、grade 2 の食欲不振が 1 例認められたが、すべて外来で manageable であり、外来治療が十分可能であった．

(ⅱ) Vinorelbine 単独療法

当科では 2002 年 2 月から 4 月までに 4 症例に対して施行した．response はまだ評価できなかったが、血液毒性も比較的少なく、静脈炎の副作用もなく、高齢者を対象としても比較的安全に施行し得た．

(ⅲ) Irinotecan 単独療法

2001 年 10 月から 2002 年 4 月までに再発・再燃小細胞肺癌 7 症例に対し、Irinotecan 単独療法を外来で施行した．下痢の副作用は全例で認めなかった．

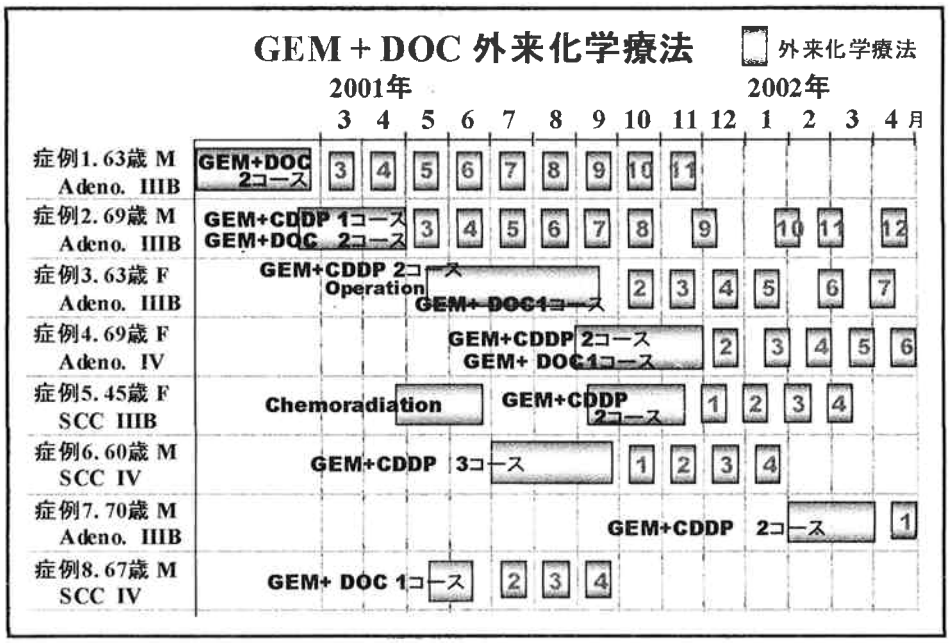

表 1．GEM+DOC 併用療法　症例経過

治療抵抗性で再入院する症例もあったが、原発巣あるいは肝転移巣に対しコントロール良好な症例も認められた．シスプラチンが使いにくい超高齢者でも副作用はなく、奏功した 1 例を経験した．

考　察

近年さまざまな新薬が登場し、これらの薬剤を組み合わせることによる、外来での治療が試みられている．新規抗癌剤である Gemcitabine と Docetaxel は非小細胞肺癌に対し、単剤で 20%以上の高い奏功率が報告されている [2,3,4]．Georgoulias らの CDDP+DOCvs.GEM+DOC の比較試験で有効性は同等であり、好中球減少と消化器毒性が有意に少ないことが報告された [5]が、そのほとんどが外来で治療されていた．今回われわれも GEM+DOC 併用療法を外来で施行したが、その有用性と副作用が少ないことより特に GEM は今後 CDDP に取って代わる可能性を秘めていると思われた．

Vinorelbine 単独療法は、Gridelli らの ELVIS 試験 [6]と MILES 試験 [7]において進行 NSCLC 高齢患者を対象に各々支持療法、GEM+Vinorelbine 併用療法と比較検討されたが、Vinorelbine 単独療法が有用であった．このことから、進行 NSCLC 高齢患者の標準的治療法は単剤化学療法であると結論づけられている。われわれもこの報告をもとにして高齢者には QOL を低下させない目的で Vinorelbine 単独療法を施行するようになった．

再発小細胞肺癌に対する標準的な化学療法は存在しないが、初回化学療法として PE 療法または CAV/PE 交替療法を受けた症例に対しては、CDDP+irinotecan 併用療法もしくは irinotecan 単剤による化学療法を行うのもひとつの方法と思われる [8,9]．Irinotecan 単剤で、再発および治療抵抗性小細胞肺癌に対して、47%の奏功率が報告されている [8]．ただし、米国の成績では、薬剤感受性のある再発症例に対しては 35.3%の奏功率が得られているものの、治療抵抗性の症例では奏功率は 3.7%であったと報告されている [10]．

2002 年 4 月に医科診療報酬が改正され、外来化学療法加算が新設された（表 2）．

外来化学療法・医科診療報酬改正の要点

項目	新設
第2章第6部 注射 点滴注射（1日につき） （注の新設：外来化学療法加算の新設）	注3 別に厚生労働大臣が定める施設基準に適合するものとして地方社会保険事務局長に届け出た保険医療機関において、入院中の患者以外の患者であって、悪性腫瘍の患者であるものに対して化学療法を行った場合は、外来化学療法加算として、1日につき300点（15歳未満の患者に対して行った場合は、500点）を加算する。

条件 1．外来化学療法のできるスペース
2．専任の外来化学療法ナース・薬剤師
3．病院機能評価を受けている

表 2.外来化学療法加算

診療報酬の面からも入院加療から外来治療への導入を促しており、今後の外来化学療法の重要性がみてとれる．

結　語

医療経済面あるいは患者の QOL の面からも、今後更に外来化学療法の重要性が認識され、積極的に導入されると思われる．

参考文献

1) Paul AB, Karren K: New chemotherapeutic agents prolong survival and improve quality of life in

non-small cell lung cancer. Clin.Cancer Res. 5:1087-1100,1998
2) 工藤翔二、日野光紀、藤田昭久・他：非小細胞肺癌に対するRP56976(Docetaxel)の後期第Ⅱ相臨床試験. 癌と化学療法 21(15):2617-2623,1994
3) 横山晶、中井祐之、米田修一・他：非小細胞肺癌に対する塩酸Gemcitabine(LY188011)の後期第Ⅱ相試験. 癌と化学療法 23(12):1681-1688,1996
4) 福岡正博、根来俊一、工藤新三・他：LY18011（塩酸）Gemcitabineの非小細胞肺癌に対する後期第Ⅱ相試験. 癌と化学療法 23(13):1825-1832,1996
5) Georgoulias V, Papadakis E, Alexopoulos A, et al: Platinum-based and non-platinum-based chemotherapy in advanced non-small-cell lung cancer: a randomized multicentre trial. THE LANCET 357:1478-1484,2001
6) The Elderly Lung Cancer Vinorelbine Italian Study Group: Effects of vinorelbine on quality of life and survival of elderly patients with advanced non-small-cell lung cancer. J Natl Cancer Inst 91:66-72,1999
7) Gridelli C,et al. Proc Am Soc Clin Oncol 20:308a,2001
8) Masuda N, Fukuoka M, Kusunoki Y, et al: CPT-11:a new derivative of camptothecin for the treatment of refractory or relapsed small-cell lung cancer. J Clin Oncol 10:1225-1229,1992
9) Kudoh S, Fujiwara Y, Takeda Y, et al: Phase Ⅱ study of irinotecan combined with cisplatin in patients with previously untreated small-cell lung cancer. J Clin Oncol 16:1068-1074,1998
10) DeVore RF, Blanke CD, Denham CA, et al: Phase Ⅱ study of irinotecan (CPT-11) in patients with previously treated small-cell lung cancer (SCLC). Proc Am Soc Clin Oncol 17:451a,1998