術前は限局性と考えられた、びまん性悪性胸膜中皮腫の１手術例

国立療養所富士病院
呼吸器外科　横須賀　哲哉　小林　哲　平野　竜史
加賀　基知三　石原　重樹　並河　尚二

要旨：症例は64歳、女性。無症状。平成14年６月、検診の胸部単純写真で左肺野の異常影をはじめて指摘された。他院で胸部CT施行後の７月、精査・加療目的で当科紹介となった。胸部CTで腫瘤は左胸腔の背側に存在し、エコー下経皮針生検で悪性胸膜中皮腫と診断された。胸部CT所見から限局性と想定された。完全切除も可能と考えて手術を行った。手術所見では胸腔内に播種を認め、びまん性であった。壁側胸膜発生の腫瘤は肺と強く癒着しており、主病巣切除のため胸膜外剥離で左下葉切除を行った。

キーワード：限局性悪性胸膜中皮腫、びまん性悪性胸膜中皮腫、診断、手術

はじめに

術前は限局性悪性胸膜中皮腫と考えられたが、実際はびまん性であった１例について考察を加えて報告する。

症例

症例：64歳、女性。
主訴：胸部異常陰影。
既往歴：高血圧。
患者背景：幼稚園教諭。
アスベスト曝露（－）　喫煙（－）
現病歴：平成14年６月、検診の胸部単純写真で左肺野の異常影を指摘された。他院で胸部CT施行後、７月、当科紹介となった。
入院時現症：身長146.4cm、体重　44.0kg。血圧142/88mmHg、脈拍　72/分、整。　呼吸音　清、左右差なし。
その他、理学的所見に特記すべき異常認めず。
Performance Status: 0。
血液生化学検査：異常なし。
腫瘍マーカー：SLX 41.4 U/ml（基準値38未満）軽度の上昇。
その他CEA, SCCなどの肺癌のマーカー、血中ヒアルロン酸は基準値以下。
動脈血ガス分析(room air)：pH　7.413、PaO2　96.8mmHg、PaCO2 39.1mmHg。
呼吸機能検査：VC 2.27 L　%VC 101.8%、FEV1.0 1.8 L、FEV1.0% 79.6%。
胸部単純写真（図１）：左肺門部やや尾側、心陰影に重なる43×32mmの楕円形で辺縁整な腫瘤影を認めた。

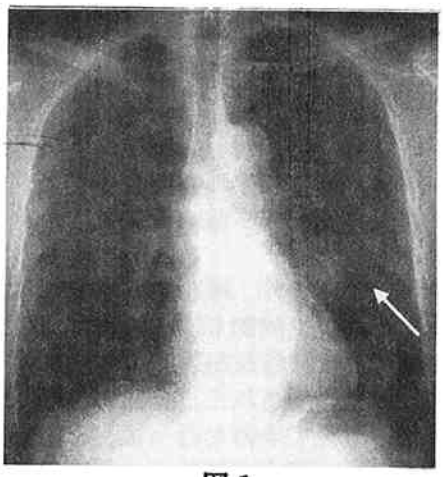

図１

胸部ＣＴ（図 2,3,4）：左胸腔、背側に腫瘤は存在した。わずかに造影効果を認め、23×30×40ｍｍ大で、腫瘤の胸壁からの立ち上がりは緩やかで（extra pleural sign 陽性）、肺外病変を疑った。胸膜の薄い肥厚のような変化はあるが、広範囲にはなく、播種とはとらえなかった。

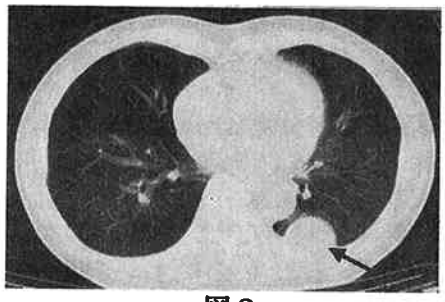

図２

以上 ＣＴ所見からは神経原性腫瘍や solitary fibrous tumor などを疑った。

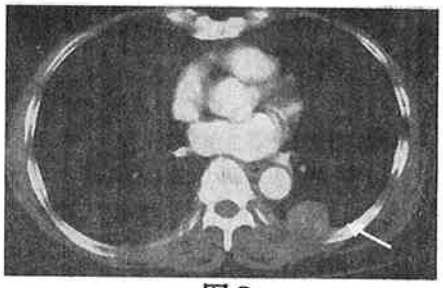

図３

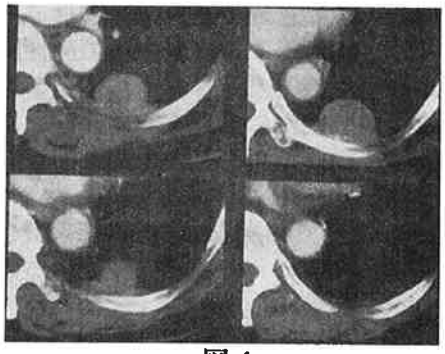

図４

針正検：背側からエコー下に経皮針生検を施行、腫瘤は low echoic で、採取した組織は肉眼的にはゼラチン様であった。

針生検標本の HE 染色（図 5）：線維性結合織内に浸潤性に増生する異型細胞を認め、胞体は好酸性で核の大小不同、不正もあり malignant の像であった。腫瘍細胞は立方体から多角形でおもに充実性だが、索状構造、小腺管構造を示す部分もあった。上皮型の悪性胸膜中皮腫と考えたが腺癌との鑑別を要した。また、EVG 染色で腫瘍と正常の肺胞との間に２枚の胸膜弾性繊維が認められたことからも、腫瘍は肺外病変で壁側胸膜由来と考えられた。

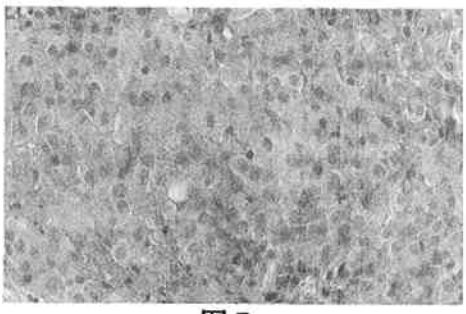

図５

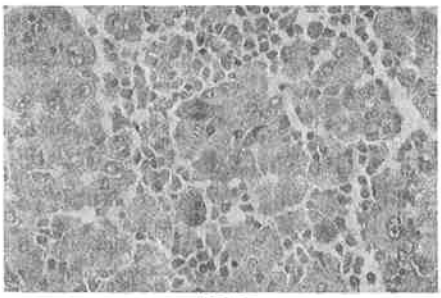

図７

以上から術前診断は上皮型の限局性悪性胸膜中皮腫とし、切除可能と考え手術を施行した。

手術：後側方切開、第５肋骨床で開胸したが胸腔内に到達できず、胸膜外剥離とした。下葉と壁側胸膜の間は剥離できず、また上下葉間に腫瘍の播種が認められた。この時点でびまん性胸膜中皮腫と考えた。術式は胸膜肺全摘も考慮したが、主病巣切除のための左下葉切除にとどめた。

摘出標本（図６）：主病巣は白色充実性の43×34×24mmの腫瘍。肺は圧排されている。腫瘤から白色に肥厚した病変が連続している。（→）

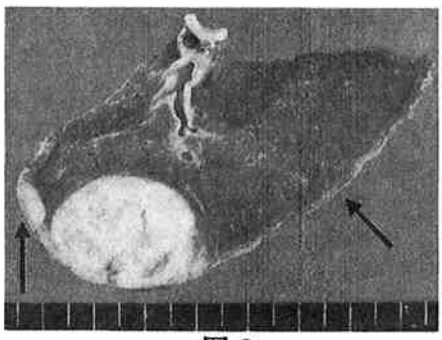

図６

摘出標本の組織像（図７）：手術検体の組織標本は針生検のものと同様な主に充実性、敷石状に増生する異型細胞群を認めた。索状、小腺管状を示す部分もあった。

特殊染色では、サイトケラチン陽性、CEA大部分で陰性、アルシアンブルー陽性で、ヒアルロニダーゼ消化試験陽性であった。しかしビメンチン陰性、CEA一部陽性は非典型的であったが、総合的な検討で診断は上皮型のびまん性悪性胸膜中皮腫とした。また下葉気管支周囲のリンパ節（肺癌の規約では#12）に転移が認められた。IMIG分類[1]のT1bN1M0 stage Ⅲに相当した。

現在外来で経過観察中でadjuvant therapyを検討中である。

考察

悪性胸膜中皮腫はほとんどがびまん性の形態をとる。最近はIMIG(international mesothelioma interest group)分類が古くからのButchartの分類に代わって用いられてきているが、限局性については明記されていない[1]。

限局性のものは報告では稀に存在するとされている。びまん性の

初期病変との考えがあるが、あくまで限局性に発育するものも存在する。この点について機序は明らかになっていないが、いずれにしても長期予後は不良である[2]。

本症例は画像所見から術前は限局性と予想した。びまん性と診断し得たかという点だが、CT で腫瘤と連続する薄い胸膜肥厚を積極的に浸潤とはとらえられなかった。MD-CT による画像再構築、あるいは PET で機能的な評価を行えればびまん性と診断できた可能性はあったと思われた[3]。

悪性胸膜中皮腫に対しての治療は肺癌のように術前病期に対する標準治療といえるものは確立されていない。手術療法では、胸膜肺全摘術（extra pleural pneumonectomy）、胸膜切除術(pleurectomy)が主に行われている。いずれにしても手術のみでは局所再発率が高く、少しでも予後改善を期待して補助療法（化学、放射線、温熱、PDT、免疫など）が追加されている。最近では肺癌に対する新規抗癌剤で今までよりもよい奏効率が報告されてきている[4,5]。

Sugarbaker らは一貫して胸膜肺全摘術を含んだ積極的な trimodality therapy を施行し、長期予後が改善された、と報告しているが、それでも2年生存率38%、5年生存率15%である[6]。

本例では主病巣を可及的に切除するために左下葉切除となったが、腫瘍の残存があり、また気管支周囲リンパ節転移が認められ IMIG Ⅲ期の進行度である。一般的には adjuvant therapy が必要であるが、それが QOL の向上に寄与するかどうかは不明である。

本邦では、各施設での症例も少ないが、最近胸腔鏡で診断が確定できる例も増えていると考えられるため、今後上述した QOL を含めた多施設での data の蓄積、比較試験が望まれるところである。

おわりに

悪性胸膜中皮腫は依然として予後不良な疾患であり、診断、治療ともにさらなる検討、努力が必要である。現状では各症例により最適な治療法を慎重に決定したい。

参考文献

1) International Mesothelioma Interest Group:A proposed new international TNM staging system for malignant pleural mesothelioma. Chest108:1122-1128, 1995.

2) Crotty TB, Myers JL, Katzenstein AA, et al:Localized malignant mesothelioma. A clinicopathologic and flow cytometric study. Am J Surg Pathol 18:357-363, 1994.

3) Schneider DB, Clary-Macy C, Challa S, et al:Positron emission tomography with F-18-fluorodeoxyglucose in the staging and preoperative evaluation of malignant pleural mesothelioma. J Thorac Cardiovasc Surg 120: 128-133,

2000.
4)Byrne MJ, Davidson JA, Musk AW, et al:Cisplatin and gemcitabine treatment for malignant mesothelioma:a phase Ⅱ study. J Clin Oncol 17:25-30,1999.
5)Nakano T, Chahinian AP, Sinjo M, et al:Cisplatin in combination with irinotecan in the treatment of patient with malignant pleural mesothelioma. A pilot phase Ⅱ clinical trial and pharmacokinetic profile. Cancer 85:2375,1999.
6)Sugarbaker DJ, Flores RM, Jaklitsch MT, et al:Resection margins, extrapleural nodal status, and cell type determine postoperative long-term survival in trimodality therapy of malignant pleural msothelioma:results in 183 patients. J Thorac Cardiovasc Surg 117:54-65,1999.