AFP産生胃癌術後の両側肺転移の1例

山梨大学医学部　第2外科　松原　寛知、高橋　渉、石川　成津矢、
福田　尚司、鈴木　章司、保坂　茂、
吉井　新平、多田　祐輔
同　第1外科　河野　浩二
同　第1病理　鈴木　潮人

要旨

症例は73歳男性。AFP産生胃癌術後に両側肺転移を来たし、二期的に肺部分切除術を施行した。切除肺のAFP染色が陽性であり、胃癌の肺転移が証明された。胃癌の肺転移は一般に癌性リンパ管症の形をとり腫瘤影を認めるものは極めて稀である。また、予後は極めて不良であり、手術適応については慎重に検討する必要があると考えられた。

Key words：胃癌、転移性肺腫瘍、AFP産生胃癌

はじめに

胃癌の肺転移は一般に予後不良であり、また肺転移を病理学的に証明することは比較的困難である。今回我々は、AFP産生胃癌の術後に肺腫瘤影を認め、外科的切除し、病理学的に胃癌の肺転移であることを証明できた症例を経験したので文献的な検討を含めて考察する。

症例

症例：73歳、　男性。

現病歴：1999年10月26日山梨医大第1外科にて胃癌、大腸癌の重複癌にて幽門側胃切除術+D2郭清、B-1 再建術と、上行-横行結腸部分切除術+D3郭清施行。

胃 T3 N0 H0 P0 CYX M0 stage II
(Hist.;tub2,se,ly2,v1,no)

大腸 MP N(-) P0 H0 M(-) stage I
(Hist.;mod.mp,ly1,v0,n(-))

胃癌はAFP産生腫瘍であった。その後、第1外科にて経過観察。

2001年5月腹部CT上肝転移疑わ

れ、6月26日肝S7,S8部分切除術施行。病理診断では胃癌の転移であった。

この時の胸部CTで両側肺転移を思わせる所見あり、肝転移はコントロールされており手術目的に当科紹介となる。

既往歴：特記すべきことなし。

家族歴：特記すべきことなし。

理学的所見：身長：158.8cm,体重：43.7kg。体表リンパ節触知せず。心肺聴診上異常所見なし。

検査所見：血算Hb:11.3g/dlと貧血を認めた。生化学検査ではAFP:54ng/mlと高値を認めた。

呼吸機能：VC:2.52l,%VC:81.8%,FEV1:2.18l, FEV1%:86.5%と正常であった。

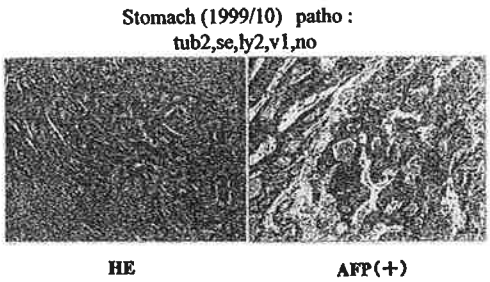

図1

臨床経過：1999年10月胃癌の幽門側胃切除術時の病理ではtub2,se,ly2,v1,noで、AFP染色陽性であった（図1)。この時の大腸癌の病理検査ではAFP染色は陰性であった。

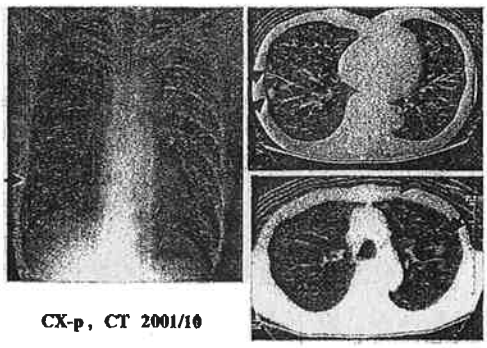

図2

2001年10月の胸部レントゲン写真では、矢印の部位に淡い腫瘤像を認め（図2左)、その時の胸部CTの肺野条件では右S8,S9に10×10mmと8×5mmのnodular lesionを認めた（図2右上)。また左S3に8×8mmのnodular lesionを、S1+2にはスリガラス影を認めた（図2右下)。以上より左は肺原発腫瘍も否定できず、経過観察することにし、右に関しては胃癌、または大腸癌の転移が強く疑われたため2001年10月15日右下葉肺部分切除術を施行した。

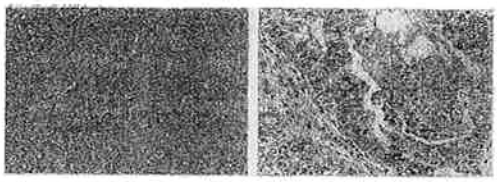

HE　　AFP(+)

Partial resection of lung tumor Rt S8,S9(2001/10/15)
Metastatic adenocarcinoma from the stomach

図3

右下葉の病理所見： H.E.染色では胃癌の組織像と類似しており、AFP染色を施行したところ陽性であった。以上より右の腫瘤影は胃癌の肺転移であることが証明された(図3)。

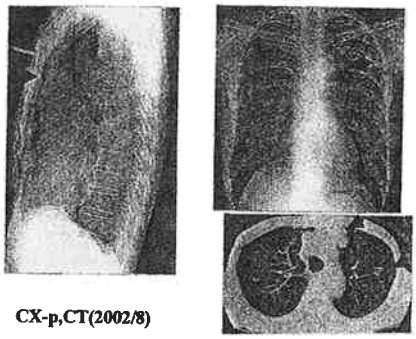

CX-p,CT(2002/8)

図4

2002年8月の胸部レントゲン写真では、矢印の部位に 3×4×4cmの腫瘤像を認め（図4左、図4右上)、その時の胸部CTの肺野条件では前回より認めていた左S3 の腫瘤が 3×4cm と増大し、S1+2のスリガラス影は縮小した。(図4右下)。以上よりS3は転移性肺腫瘍を、左 S1+2 の腫瘤は炎症が強く疑われた。この時点で全身状態良好、原発巣はコントロールされ、他部位に転移を認めていないため2002年8月30日左上葉肺部分切除術を施行した。

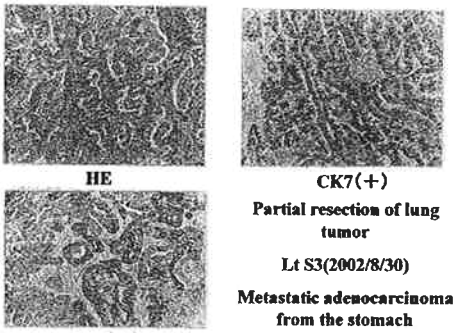

HE　　CK7(+)

Partial resection of lung tumor
Lt S3(2002/8/30)
Metastatic adenocarcinoma from the stomach

AFP(+)

図5

左上葉の病理所見： H.E.染色では前回同様に胃癌の組織像と類似しており、AFP染色を施行したところ陽性であった。さらに、大腸癌を否定するために CK7 の染色を施行したところ陽性であった。CK7は大腸組織では染まらないため大腸癌の転移は否定できた。以上より、左の腫瘤影も胃癌の肺転移であることが証明された(図5)。

AFP,CEAの経過：胃癌および大腸癌の手術のときは AFP,CEA とも

に上昇はしていなかったが、2001年5月の肝転移および肺転移発見時は両者とも上昇していた。切除後は減少し、さらに2002年8月左肺腫瘍増大時にはAFP:950ng/ml, CEA:17ng/mlまで上昇した。これも肺切除後減少してきている(表1)。

患者は現在、外来にて経過観察中である。

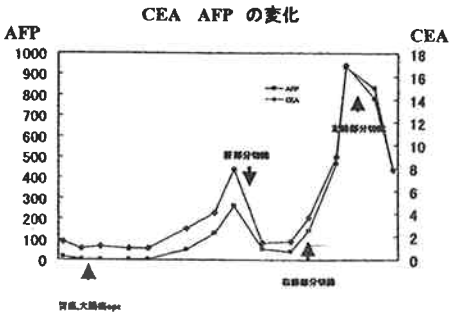

表1

考察

転移性肺腫瘍はThomford[1]によって外科治療が施行されるようになって、その原則に従って積極的に切除されるようになった。その5年生存率は約37.7%と切除することにより、生命予後が延びると考えられている。しかし、胃癌に関しては、肺転移をきたす形式として癌性リンパ管症の形をとることが多く、結節影を認めることは稀で、外科治療の対象とならないことが多い。剖検によると胃癌の肺転移率は22.4%～52.3%と多いが[2),3)]、実際の臨床ではKanemitsuら[4)]によれば、結節影を認めるものに関しては0.1%と極めて少なく、さらに胃癌の肺転移巣切除後は全例再発し、肺切除後平均24.3ヶ月で死亡したと報告している。また田村ら[5)]も胃癌の肺転移巣切除後、全例再発死亡し、肺切除後死亡までの平均観察期間は13.8ヶ月といずれも予後不良と報告されている。

さらに、AFP産生胃癌で肝転移を伴うものの予後は極めて不良であり、数ヶ月と報告している論文も散見される[6)]。

我々の症例は肺切除後AFP,CEAの明らかな減少を認め、患者のPerformance Statusも良いことから二度の肺転移巣に対して手術を行い、初回から14ヶ月、2回目から4ヶ月経過しているが、一般には胃癌の肺転移症例は前

述のように極めて予後不良であり、たとえ Thomford の基準[1]を満たしていても手術適応があるかどうか十分検討する必要があると思われた。

まとめ

1．胃癌と大腸癌の重複癌術後に、転移性肺腫瘍の手術を 2 回にわたり施行した。病理標本の免疫染色で AFP 陽性、CK7 陽性であることから、胃癌の両側肺転移を証明できた。

2．胃癌の孤立性肺転移症例は極めて稀であるが、予後も不良であり、手術適応を慎重に検討する必要があると思われた。

参考文献

1）Thomford NR, Woolner LB, Clagett OT, et al. : The surgical treatment of metastatic tumors in the lung. J Thorac Cardiovasc Surg 1965;49:357-363

2）Dupont JB Jr, Lee JR, Burton GR, et al. : Adenocarcinoma of the stomach : Review of 1,497 cases. Cancer 1978;41:941-947

3）Ishii T, Ikegami N, Hosoda Y, et al.: The biological behaviour of gastric cancer. Jounal of Pathology 1981;134:97-115

4）Kanemitsu Y, Kondo H, Katai H, et al. : Surgical resection of pulmonary metastasis from gastric cancer. Journal of Surgical Oncology 1998;69:147-150

5）田村光信，廣島健三，杉田和彦,他 ： 胃癌の孤立性肺転移巣を切除した 4 症例の検討．肺癌 2002;42:611-613

6）Chang YC, Nagasue N , Kohno H, et al. : Clinicopathologic features and long-term results of alpha-fetoprotein-producing gastric cancer. American Jounal of Gastroenterol 1990;85:1480-1485