硬化性血管腫の部分切除後対側の徐々に増大する円形陰影を10年間経過観察した１例

国立療養所富士病院　呼吸器外科　　石原重樹、松本真介、横須賀哲哉、小野貴久、平野竜史、南城　悟.

要旨

肺野の結節陰影の診断には、XP・CT等、画像診断が重要であることに異論はないと考えられる。ただ画像診断のみに重きが置かれ、もっとも基本的な診断法である胸部理学所見をとることが、特に若い呼吸器外科医におろそかにされている気がしてならない。症例は初診時71歳男性、右肺の硬化性血管腫の術後10年間、外来担当医を悩ませてきた左肺野の徐々に増大する胸部異常陰影は、実は背部の疣贅であった。XP・CTもよく読影すれば、肺内では無いと診断しうる病変であった。しかし画像診断だけでなく、背部の聴診をすればもっと早期に簡単に診断がついていたはずの症例であった。

Key words：胸部異常陰影、画像診断、肺理学的診断、背部の聴診

はじめに

肺野の結節陰影の診断には、XP・CT等の画像診断が重要であることに異論はないと考えられる。ただ画像診断のみに重きが置かれ、もっとも基本的な診断法である胸部理学所見をとることが、特に若い呼吸器外科医におろそかにされている気がしてならない。本例もそういった症例である。

症例

症例：初診時　71歳　男性

臨床経過：Ｄｒ．Ａにより、塵肺管理観察中に右上肺野に辺縁整の円形陰影を発見された。CT所見を図１に示す。良性腫瘍として経過観察されたが、わずかに増大し（5→7mm）、悪性も否定し得ぬとされ、1992年肺部分切除術を受けた。病理診断は硬化性血管腫であった。この際、すでに左肺野にも辺縁整の円形陰影があった（図―２、矢印）。

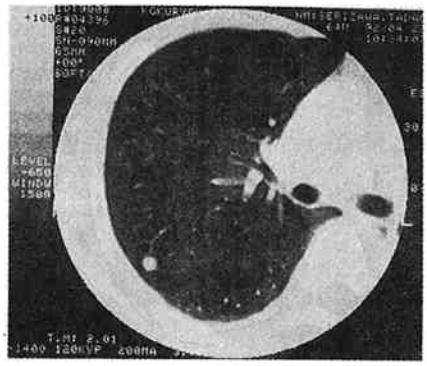

図―１

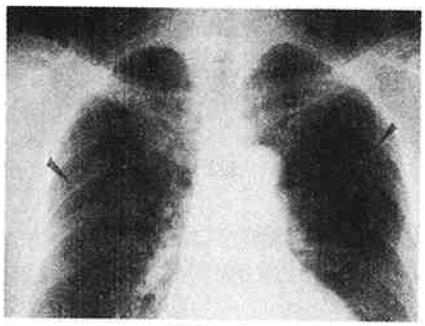

図―２

Ｄｒ．Ｂにより、その後の塵肺の管理中に、左上肺野に右肺の硬化性血管腫と同様の円形陰影が、徐々に増大する事に気づかれた。当初は術前のCTにて左胸膜に胸膜肥厚があったので、胸膜の肥厚亢進と考えられたり、新たな硬化性血管腫、あるいは他の良性腫瘍とされた。

切除にあたわずと、そのまま経過観察されていた。

Ｄｒ．Ｃが交代で外来担当医となった時、XPで徐々に増大するため、胸部CTがチェックされた。肺野内には腫瘍が認められず、肋骨の陰影か？とされた。

Ｄｒ．Ｄが外来担当医に交代した時には、徐々に増大するため、胸腔鏡手術を勧められたこともあった。

Ｄｒ．Ｅにより、定期的な外来受診時XPで肺外病変を疑われ、本患者は初めて背部の視診と聴診をされた。そうして背部に、XPに一致した疣贅の存在に気づかれた。胸部正面と側面のXP所見を図３および図４に示す。

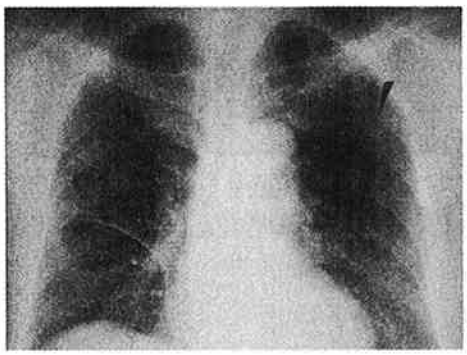

図―３

10年前の手術時には、疣贅は小さかったか、あるいは対側背部で問題にはされなかったと思われた。

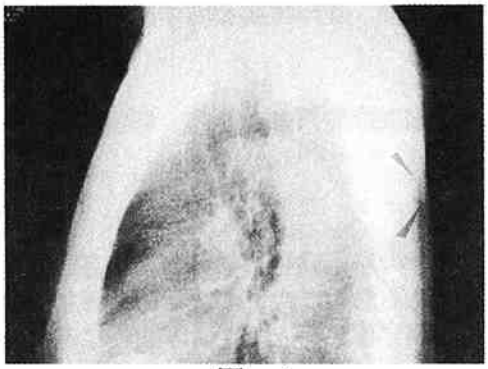

図―４

本患者に依れば「この10年間、外来で聴診されたことは一度も無かった」とのことであった。本例はかなり気持を害されたが、良く説明し納得して頂いた。

考察

右肺の硬化性血管腫の術後10年間、外来担当医を悩ませてきた左肺野の徐々に増大する胸部異常陰影は、実は背部の疣贅であった。XP・CTもよく読影すれば、(非常に難しいけれども)肺内では無いと診断しうる病変であった。しかし画像診断だけでなく、聴診をすればもっと早期に、簡単に診断がついていたはずであった。

終わりに

呼吸器外科・呼吸器内科が大多数を占める呼吸器疾患専門の病院としては、とても恥ずかしい症例であるが、敢えて、肺理学的診断の重要性を強調する事と、本例を笑っていただき、“もって他山の石としていただく”ためここに発表した。