平成16年10月 1 日

膵癌手術5年後に孤立性肺転移を認めた1症例

山梨県立中央病院　外科[1]，病理科[2]
櫻井裕幸[1]　羽田真朗[1]　小山敏雄[2]　宮坂芳明[1]　中込博[1]　三井照夫[1]　芦沢一喜[1]

要旨：症例は63歳，女性．2003年9月検診にて胸部異常陰影指摘され，精査目的に当院紹介となった．59歳時，膵癌の診断にて胃幽門側温存膵頭十二指腸切除術の既往があった．膵癌の病理病期はII期（T2N0M0）であった．胸部X写真では左下肺野に結節影を認め，胸部CTでは左下葉S9領域に径1.6 cm大の辺縁不整で，棘状突起を伴い，軽度の胸膜陥入像を呈する結節を認めた．気管支鏡下の生検では確定診断を得られなかった。しかしながら，肺悪性腫瘍を完全に否定できなかったため，2004年2月4日，診断および治療目的に手術を施行した．術中迅速病理診断にて腺癌の診断（肺原発か転移性かの鑑別は困難であった）を得た後，原発性肺癌に準じ，左肺下葉切除術と肺門縦隔リンパ節郭清を施行した．切除標本の病理組織学的診断は管状乳頭状腺癌の所見で，一部に粘液産生を認めていた．腫瘍の辺縁では肺胞上皮置換性の発育を示していた．ヘマトキシリンエオジン染色の所見は既往の膵癌の組織像に類似し，また，免疫組織化学的所見では肺の腫瘍はThyroid transcription factor 1陰性、Surfactant apoprotein陰性であり，また，既往の膵癌と肺腫瘍の両方において，P53およびCarbohydrate antigen 19-9が同様の染色性を呈し陽性であった．以上より，切除された肺腫瘍は既往の膵癌の肺転移と病理診断された．膵癌からの転移性肺腫瘍の切除例は極めてまれであり，若干の文献的考察を加え報告する．

索引用語：転移性肺腫瘍，外科切除，肺悪性腫瘍，腺癌

はじめに

転移性肺腫瘍に対する外科切除は適切に選択された症例においては標準的な治療法とみなされている[1]．今回我々は，稀な，膵臓癌からの肺転移切除症例を経験したので，文献的考察を加え報告する．

症　例

患者：63歳，女性．

主訴：検診胸部異常影．

既往歴：59歳時，膵臓癌（T2N0M0病期II期）にて胃幽門側温存膵頭十二指腸切除術施行．

家族歴：特記すべき所見なし．

喫煙歴：なし．

現病歴：2003年9月，検診にて胸部異常陰影指摘され，精査目的に当院受診となった．

入院時現症：身長157.0 cm，体重63.7 kg．心肺理学的所見に異常所見認めず，体表リンパ節を触知しなかった．

入院時検査所見：各腫瘍マーカーを含め，末

梢血液一般，血液生化学検査所見に異常を認めなかった．呼吸機能，心電図，動脈血ガス分析にも異常を認めなかった．

胸部単純X線所見：正面像で左下肺野に径2.0 cm 程の結節影を認めた（Fig. 1）．側面像では，上肺野に境界明瞭な腫瘤影を認めた．

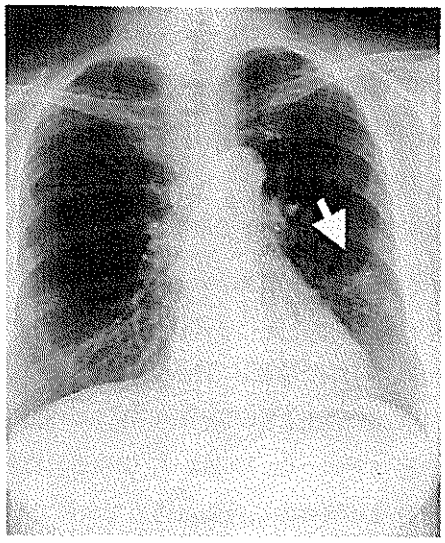

Fig. 1. Chest X-ray film reveals a nodular lesion on left lower lung field.

胸部 CT 所見：左肺下葉 S9 領域に径 1.6 cm 大の辺縁不整で，棘状突起を伴い，軽度の胸膜陥入像を呈する結節を認めた（Fig. 2）．また，左上葉に境界明瞭な卵円形の結節を認め，同病変は縦隔条件において一部石灰化を示唆する高吸収域を伴っていた．

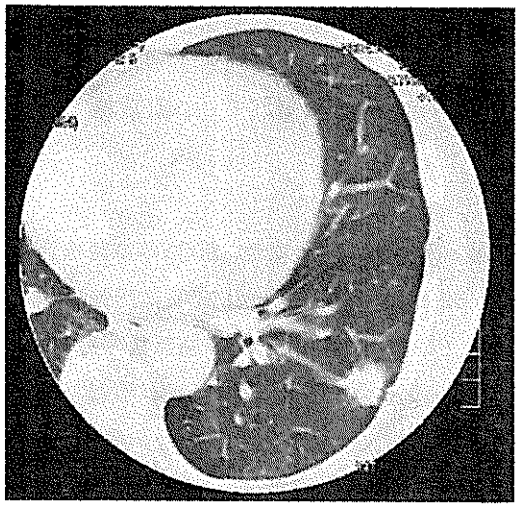

Fig. 2. Chest high-resolution CT shows an ill-defined nodule with speculation and pleural indentation.

腹部 CT 所見：膵臓癌術後変化以外に特記すべき異常所見を認めなかった．

気管支鏡所見：可視範囲内に異常所見を認めなかった．左下葉の腫瘤に対し，肺生検を試行するも，有意な所見を得ることができなかった．

以上より，気管支鏡下肺生検では確定診断を得られなかったが，画像所見から肺悪性腫瘍を完全に否定することができなかったため，開胸生検を含めて2004年2月4日手術を施行した．

開胸所見：後側方切開第 5 肋間開胸にて，胸腔内を観察した．胸水・胸膜播種等の所見は認めず，腫瘤は左上葉および下葉に 1 つずつ認めていた．各々針生検施行し，上葉の腫瘤は軟骨性過誤腫，下葉の腫瘤は腺癌と診断されたが，肺原発であるか転移性の腫瘍であるかの鑑別は不可能であった．左上葉肺部分切除および下葉切除と肺門・縦隔リンパ節郭清を施行した．

肉眼所見：上葉の腫瘤は境界明瞭で灰白色調

を呈していた．下葉の腫瘤は大きさ 2.2 cm×1.6 cm で，弾性硬であった．割面は黄白色調で，境界不明瞭，炭粉集中，軽度の胸膜陥入を認めた（Fig. 3）．

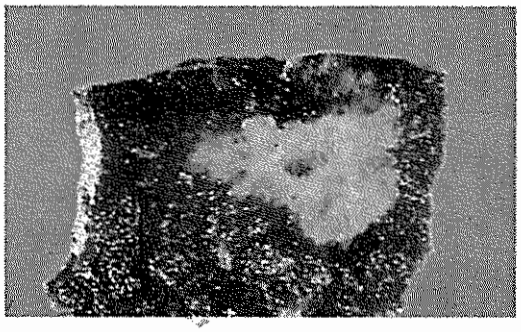

Fig. 3. The nodule manifests a gray-white focus of parenchymal consolidation with central anthracotic pigment.

病理組織学的所見：上葉の腫瘤は軟骨器質を伴う軟骨性過誤腫の所見であった．下葉の腫瘤は，中心部では膠原線維増生を伴いながら，腫瘍細胞は管状乳頭状に増殖し，一部で粘液産生を伴っており，辺縁部では腫瘍は部分的に肺胞上皮置換性発育を示していた（Fig 4）．腫瘍細胞は好酸性，高円柱状で，中等度の核異型度を呈していた．その組織構築パターンおよび細胞異型は既往の膵臓癌の病理組織像（Fig. 5）と類似していた（Fig. 6）．

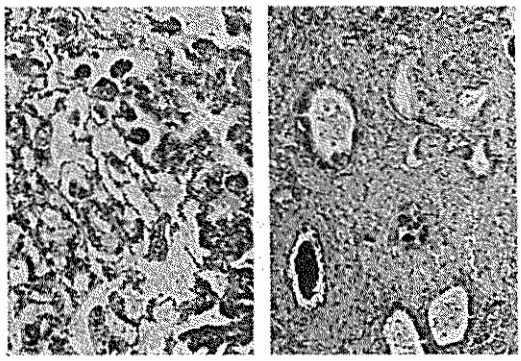

Fig. 4. The cellular proliferation at the periphery shows growth along intact alveolar walls with accompanying mucin production and alveolar septal thickening (**left**). The tumor shows well-formed glands with collagenization at the center within the lesion (**right**).

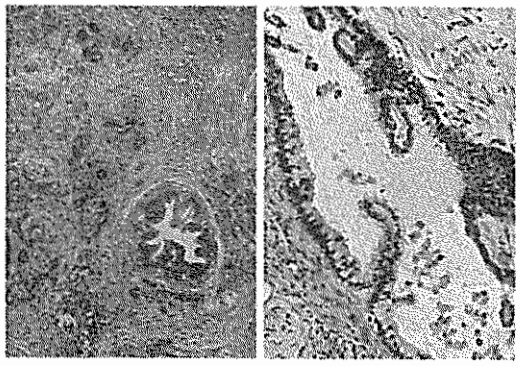

Fig. 5. The histology of pancreas cancer of her previous disease. The tumor shows papillotubular formation (**left**) and partial mucin production (**right**). The histology resembles that of the resected lung tumor.

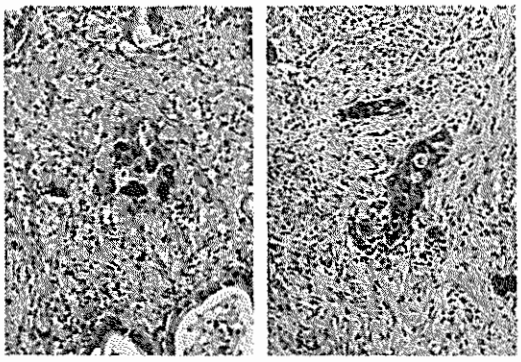

Fig. 6. Lung tumor (**left**) and pancreas cancer (**right**). Both tumors had similar nuclear atypia.

免疫組織染色では Thyroid transcription factor 1 および Surfactant apoprotein はともに陰性であったが，P53 および Carbohydrate antigen 19-9 はともに陽性で，これらは既往の膵臓癌と同様の染色性を呈していた（Fig. 7).

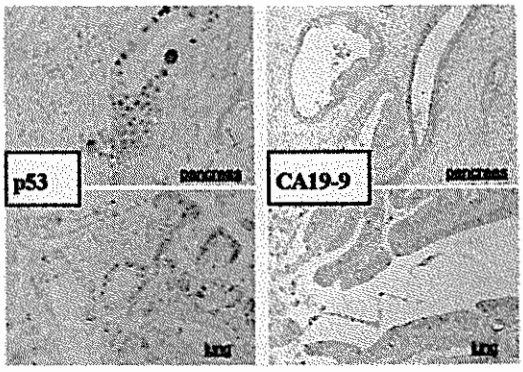

Fig. 7. Immunohistologic staining shows that tumor cells were positive for p53 and carbohydrate antigen (CA) 19-9 in both the lung and pancreas tumors.

以上より，下葉の腺癌は既往の膵臓癌の組織像と類似し，また，免疫染色でも同様の染色性を呈していたことより，膵癌の肺転移と診断された.

術後の経過は順調で，術後 4 ヶ月経過した現在，腫瘍の再燃は認めていない.

考　察

本症例においては，術前に確定診断が得られず，また，術中迅速病理診においても腺癌とは診断されても，転移性であるか肺原発であるかの鑑別はできなかった．結果，原発性肺癌を考慮した肺葉切除が施行された.

転移性肺腫瘍に対する外科切除はすでに適切に評価された症例においては標準的治療法としてみなされており，その適応としては以下の条件が推奨されている[2]．1）原発巣が制御されている．2）肺外転移がない（大腸癌を除く）．3）全ての病変が切除可能である．4）耐術可能である．本症例は上記の適応を満たしており，仮に術前，転移性肺腫瘍と診断されていたとしても治療法として外科切除が選択されていたものと思われる.

本症例は臨床経過の面からも，転移性肺腫瘍というよりむしろ原発性肺癌が強く示唆された．その理由として，膵臓癌手術から 4 年以上が経過していたこと，また，膵臓癌の肺転移で切除される症例が極めてまれであるということである．Vogt-Moykopf らは転移性肺腫瘍の外科切除例中，膵臓原発はほんの 0.3%に過ぎなかったと報告している[3].

病理組織学的見地から，転移性であるか，肺原発であるかはその病理組織像の類似性から鑑別されうるが，乳癌や一部の消化器癌等の腺癌および頭頸部扁平上皮癌の肺転移などは原発性肺癌と類似した病理組織像を呈しうるため，その病理組織像のみからでは鑑別が困難なことが

多いといわれている[2]．また，腫瘍の発育様式においては，転移性肺腫瘍の多くは周囲肺実質を圧排破壊性に増殖するといわれ，肺胞上皮置換性発育は通常，原発性肺癌で認められる所見であるといわれている．しかしながら，転移性肺腫瘍でも約 15%に肺胞上皮置換性発育が認められ，そのような発育様式を呈しうる腫瘍として，大腸癌・胆嚢癌・乳癌・膵臓癌・胃癌・前立腺癌・甲状腺癌・腎癌等が知られている[4]．本症例では腫瘍辺縁部で，肺胞上皮置換性発育を伴い，原発性肺癌も示唆されたが，既往の膵癌と病理組織像が類似していた点および免疫化学組織学的所見の特徴から，転移性肺腫瘍と診断した．

予後の面では，本症例は完全切除がなされ，かつ，原発巣切除からの無再発期間が 36 ヶ月以上あり，孤立性であったということから，Pastorino らの prognostic grouping では Group I に属し[1]，良好な予後が望まれうると考えられる．

参考文献

1) Pastorino U, et al. The International Registry of Lung Metastases. Long-term results of lung metastasectomy: prognostic analyses based on 5206 cases. **J Thorac Cardiovasc Surg** 113:37－49,1997.

2) Franco KL, et al, eds. Advanced therapy in thoracic surgery. Hamilton:B.C. Decker Inc., 1998.

3) Vogt-Moykopf I, et al. Surgery for pulmonary metastases: the Heidelberg experience. **Chest Surg Clin North Am** 4:85－112,1994.

4) Suster S, et al. Unusual manifestations of metastatic tumors to the lungs. **Semin Diagn Pathol** 12:193－206,1995.