抗酸菌症が疑われた肺癌の検討

独立行政法人国立病院機構甲府病院　呼吸器科　高崎　仁，高木　康博
同　院長　野見山　延

要旨：結核専門施設（旧独立行政法人国立病院機構西甲府病院）への紹介入院患者の肺癌合併に関する問題点を考察するためにH11年1月1日からH16年9月30日までに当院で入院加療を行った活動性結核症または疑いの患者を対象とし最終的に肺癌と診断された患者を検討した。調査期間における全入院患者771例のうち活動性肺結核症または疑いの患者は389例で、このうち活動性肺結核症と診断された患者は329例、最終的に肺癌と診断された患者は3例であった。このうち2例（同時発症率0.6%）は肺癌と活動性結核の同時発症で、いずれも他院で肺癌のみが疑われて気管支鏡検査を施行され、肺癌と肺結核が同時に診断された。画像上は結核既感染を示唆する石灰化巣を認めたが、活動性結核の合併を積極的に疑う所見を認めがたく、検査前に活動性肺結核の同時合併を予想することは困難であった。以上から、肺癌を疑って気管支鏡検査を施行する際は、肺結核の合併を念頭におく必要があると考えられた。

キーワード：肺癌、肺結核

はじめに

田村ら[1]によれば、活動性肺結核症の0.7%に肺癌がみられ、一方未治療肺癌患者の1.9%に活動性肺結核症の合併を認めたという。旧独立行政法人国立病院機構西甲府病院は，66床の結核病床を有する結核専門施設であり、当院における結核と肺癌の合併例について検討し、その診断における問題点を検討する。

対象と方法

結核専門施設紹介患者における呼吸器疾患の鑑別について検討し、とくに肺癌についての問題点を考察するために、H11年1月1日からH16年9月30日までに当院で入院診療を行った活動性肺結核疑いまたは抗酸菌塗沫陽性患者のうち、肺癌と診断された患者を対象とし、入院台帳より最終的に肺癌と診断された患者のカルテを調査し、画像を検討した。

症例提示

症例1：肺癌のみが疑われ、気管支鏡検査にて肺癌と結核が同時に診断された71歳男性。

【主訴】発熱、咳、痰、全身倦怠感、体重減少

【生活歴】喫煙：20本/日（24歳～71歳）、S.I. 940

【既往歴】高血圧、陳旧性脳梗塞、肺気腫、慢性呼吸不全

【現病歴】1年で約22kgの体重減

少。1ヶ月前より全身倦怠感を生じ脱水で近医に入院し、糖尿病と診断された。胸部単純写真、CT にて縦隔・左肺門部リンパ節と一塊になった腫瘤を指摘され、肺癌の疑いで前医に入院。気管支鏡検査により小細胞肺癌と肺結核の合併と診断された。胸部単純写真では末梢肺野にわずかながら石灰化巣を認めた。10 日後の単純写真では左S6 末梢に新たに浸潤影を指摘できるが、気管支鏡施行時の CT では積極的に結核を疑う所見を認めがたかった。

症例2：腰背部痛の 70 歳男性
【主訴】右腰背部痛
【生活歴】喫煙：20 本/日（20 歳～70 歳），S.I. 1000
【既往歴】肺気腫
【現病歴】右背部痛の精査目的で前医を受診し、転移性骨腫瘍と診断された。原発巣の検索で肺癌が疑われ、気管支鏡検査にて肺結核症、扁平上皮癌と診断された。入院後抗結核療法と疼痛コントロールのみが施行されたが、第 28 病日の単純写真にて右胸水がほぼ消失しており、結核性胸膜炎であったと考えられた。

症例3：肺結核が疑われたが、肺癌のみと判明した 36 歳男性
【主訴】発熱、咳、痰、全身倦怠感、体重減少
【生活歴】喫煙：20 本/日（16 歳～36 歳）、S.I. 400
【家族歴】母が子宮体癌、祖母が胃癌
【現病歴】2、3 年前より全身倦怠感を自覚。約 5kｇの体重減少。3 ヶ月前より咳。ツ反陽性(25×30mm)。ばち状指あり。結核疑いで他県より紹介入院となった。画像上腫瘤の末梢に散布影を認め、肺結核を否定できず。喀痰抗酸菌塗沫陰性、喀痰細胞診にて扁平上皮癌のみと診断された。

結果

H11 年 1 月から H16 年 9 月までの全入院患者 771 例中抗酸菌塗沫陽性または肺結核が疑われた患者は 389 例（67.6 例/年）であった。新規登録の活動性肺結核症が 329 例、新規登録の非定型抗酸菌症が 49 例で、肺癌が 3 例であった。組織型は扁平上皮癌が 2 例、小細胞癌が 1 例であった。結核と肺癌の同時発症は 2 例（0.60%）で、肺癌のみが 1 例であった（表 1)。

最終的に肺癌と診断された 3 例について検討した（表 2)。症例 1、2 は、肺癌と肺結核の同時発症で、症例 3 は当初肺結核が疑われたが肺癌のみと診断された。

症例 1 は、前医の胸部単純写真にて舌区から左肺門部に連なる腫瘤を認め、結核と小細胞肺癌の合併と診断されたが、初診時の胸部単純写真、胸部 CT にて活動性肺結核の合併を疑わせる所見を指摘しがたかった。10 日後の当院入院時の単純写真では、新たに左 S^6 に融合傾向のある粒状影が出現し、CT で左 B^6 入口部に閉塞機転を認めず、固有の結核病巣と考えられた。

症例 2 は、扁平上皮癌と活動性肺結核がいずれも右 S^6 に混在しているものと考えられた。2 例とも気管支鏡施行時の胸部単純写真、CT に

て積極的に活動性肺結核を疑う所見を指摘できなかった。

症例3は、36歳と比較的若年者で発熱と体重減少、ツ反強陽性といった病歴から肺結核の疑いで紹介されたが、巨大空洞を伴う腫瘤の精査により扁平上皮癌のみと診断された。

考察

旧西甲府病院における過去5年間の肺癌と活動性肺結核症の同時発症率は 0.6%であり、田村ら[1]の報告（0.7%）と同様の結果であった。他の報告[2]と比較して若干低い結果となった理由は、旧西甲府病院が原則的に肺癌診療を行っておらず、同時発症や肺癌診療中の日和見感染としての肺結核続発例が紹介されづらかった背景があったものと考えられる。

同時発症の2例はいずれも画像上結核既感染を示唆する石灰化巣を認めたが、活動性肺結核症の合併を積極的に疑う所見を認めがたく、活動性肺結核の合併を予想することは困難であると考えられた。したがって、肺癌を疑って気管支鏡検査を施行する際は、肺結核の合併を念頭におく必要がある。

参考文献

1) 田村厚久、蛇沢晶、田中剛、他；肺癌患者に見られた活動性肺結核症の臨床的検討. 結核 74(11): 797-802, 1999

2) 八塚陽一、松山智治、沢村献児他；臨床からみた肺結核と肺癌の実態－国療肺癌研究会登録4000 例の検討－. 肺癌 20(1)suppl: 21-32,1980

3) 倉沢卓也、高橋正治、久世文幸他；肺癌と活動性肺結核の合併症例の臨床的検討. 結核 67(2):119-125,1992

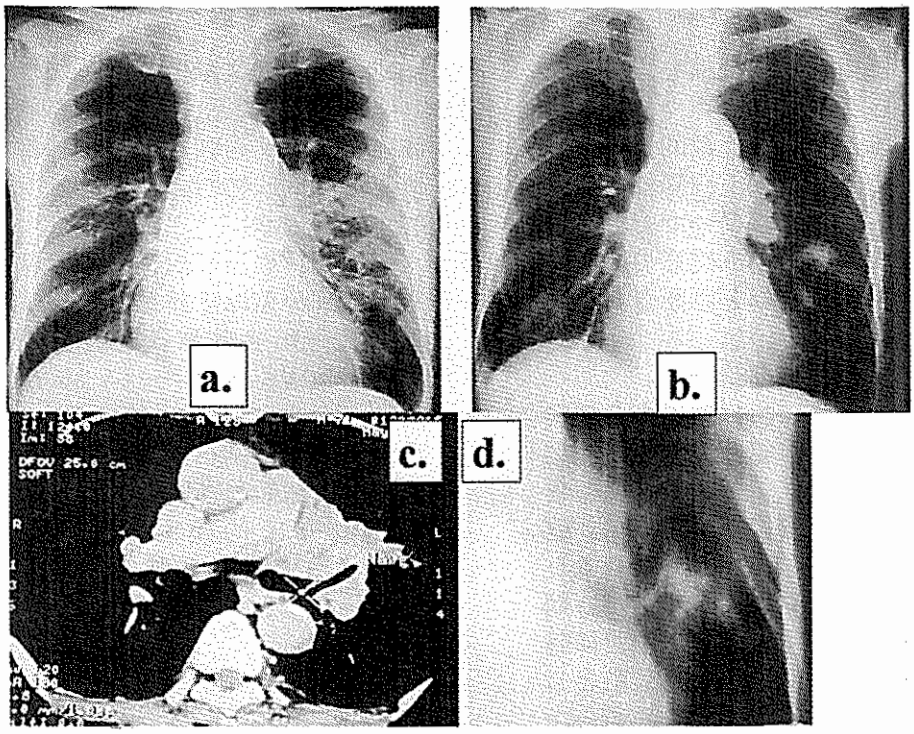

図1. 症例1の画像

a. 前医受診時の胸部単純写真．左肺門部に腫瘤を認めた．
b. 10日後，当院転院時の単純写真．新たに左中肺野に浸潤影が出現した．
c. 前医での胸部CTでは，左B⁶bに閉塞を認めず，閉塞性肺炎は否定的である．
d. 単純断層写真では，浸潤影の正切は背部から6cmであり，腫瘤とは接しておらず，固有の結核病巣と考えられた．

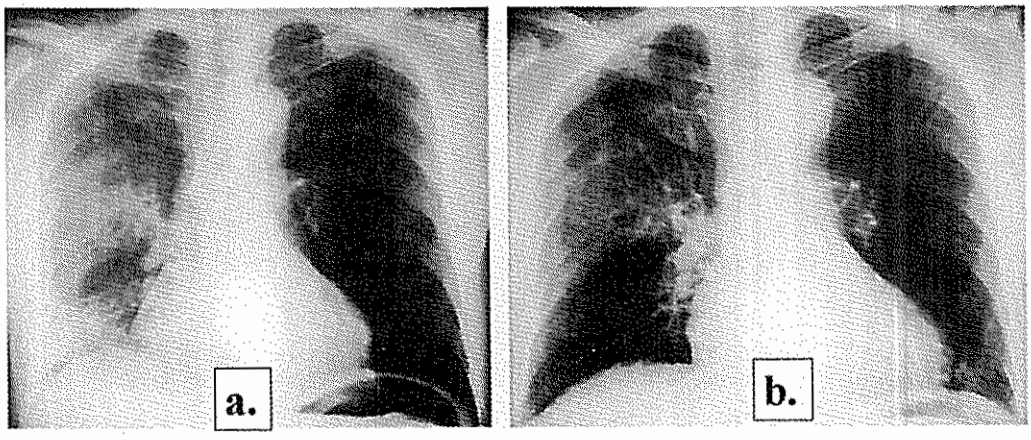

図2. 症例2の画像

- 入院時胸部単純写真正面像．右中肺野腫瘤と右胸水を認める．
- 第28病日の胸部単純写真．右胸水が消失している．この間抗結核療法のみが施行された．

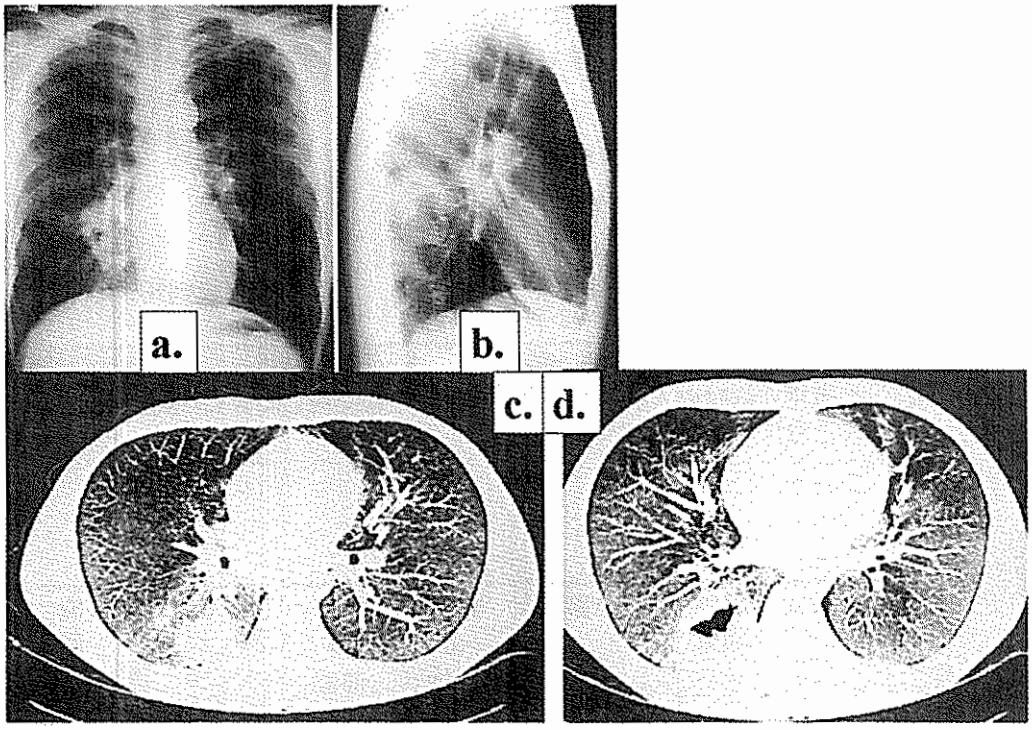

図3. 症例3の画像

ツ反強陽性の36歳男性.

a.b. 入院時の胸部単純写真. 右S^6に空洞を伴う腫瘤を認める.

c.d. 腫瘤の周囲に散布巣と捉えられる小粒状影を認め, 肺結核が否定できない画像であったが, 扁平上皮癌のみと診断された.

全入院患者（H11年1月1日～H16年9月30日）	771例（134例/年）
・肺結核疑いまたは肺結核と診断されて紹介された患者	389例（67.6例/年）
・新規登録の活動性結核	329例（57.2例/年）
・非定型抗酸菌症と判明	49例（8.5例/年）
・肺癌	4例
組織型　・扁平上皮癌	2例
・腺癌	1例
・活動性肺結核と肺癌の同時発症	2例（0.60%）
・肺癌のみ	2例

表1．旧西甲府病院の入院患者の内訳．活動性肺結核と肺癌の同時発症は2例で，合併率は0.6%であった．

症例	年齢	性別	疑い病名	確定診断	肺癌の部位	結核の部位	空洞	石灰化	胸壁浸潤	胸膜炎
1	71	M	肺癌	癌＋結核 SCLC	左肺門と舌区	左S^6	－	＋	－	－
2	70	M	肺癌	癌＋結核 Sq. Ca	右S^6	右S^6	－	＋	＋	＋
3	36	M	結核	肺癌のみ Sq. Ca.	右S^6	－	＋	－	－	－

表2．肺癌症例の検討．症例1，2は肺癌と結核の同時発症で，いずれも気管支鏡検査により肺癌と結核が同時に診断された．検査施行時に陳旧性病変を指摘できたが，活動性結核の合併を積極的に示唆する病変を認めなかった．