胸腔鏡補助下に切除した胸腺原発縦隔奇形腫の1例

都留市立病院外科　深澤敏男、川島健司、大原　毅
山梨大学第2外科　奥脇英人

要旨：症例は22歳女性。無症状にて検診で胸部異常陰影を指摘された。画像上、前縦隔より左胸腔内へ突出する4×5cmの腫瘤で、内部に石灰化を有し、胸腺原発奇形腫と診断した。手術は左胸腔より胸腔鏡補助下に施行した。横隔神経を温存し、胸腺合併にて腫瘍を摘出した。病理組織学的に成熟型奇形腫であった。前縦隔腫瘍に対し、胸腔鏡アプローチは手術侵襲、出血が少なく、手術創も目立たないため、良性腫瘍や、限局性で低悪性度の腫瘍に対して選択枝の1つとなると思われる。

キーワード：成熟型奇形腫、胸腺原発、胸腔鏡

はじめに

前縦隔腫瘍に対しては、従来胸骨縦切開によるアプローチが一般的に行われている[1)2)]が、胸腺原発の成熟型奇形腫に対し胸腔鏡アプローチにより切除した症例を経験したのでその意義等を検討し、考察を加えた。

症例

症例：22歳女性。平成16年夏の検診にて胸部異常陰影を指摘された。既往歴・家族歴は特記すべきことはなかった。血液一般、腫瘍マーカーも異常値は認めなかった。受診時に声がれを訴えていたが、喉頭ファーバーを施行したところ、明らかな喉頭所見、喉頭機能不全、声帯麻痺などは認められなかった。

画像：胸部X線写真(図1)では、心陰影、左第2〜3弓に重なるシルエットサイン陽性の縦隔陰影を認めた。胸部CT写真(図2)では上行大動脈、肺動脈幹の前方、

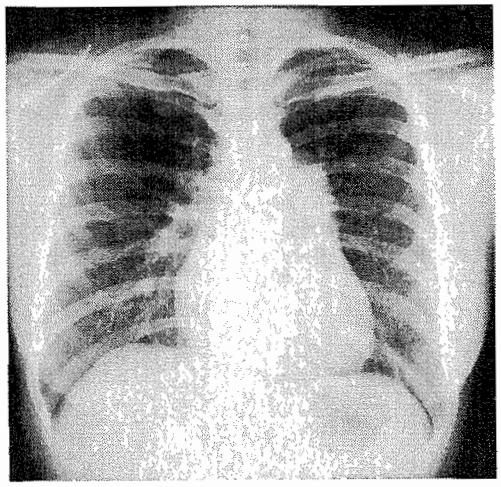

図1　胸部X線写真

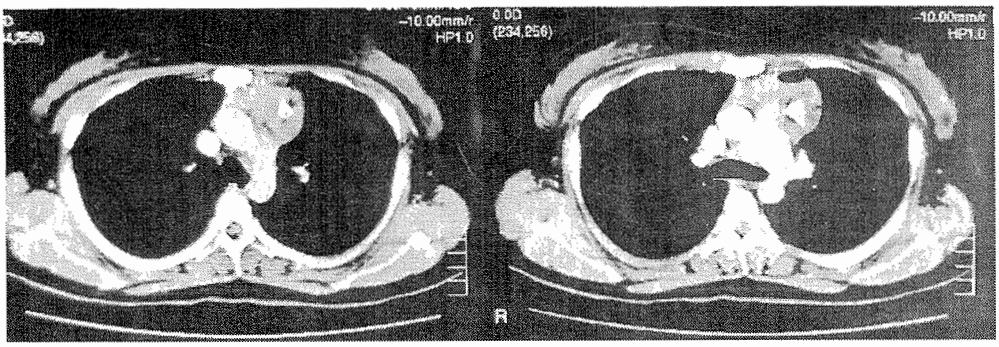

図２　胸部ＣＴ写真

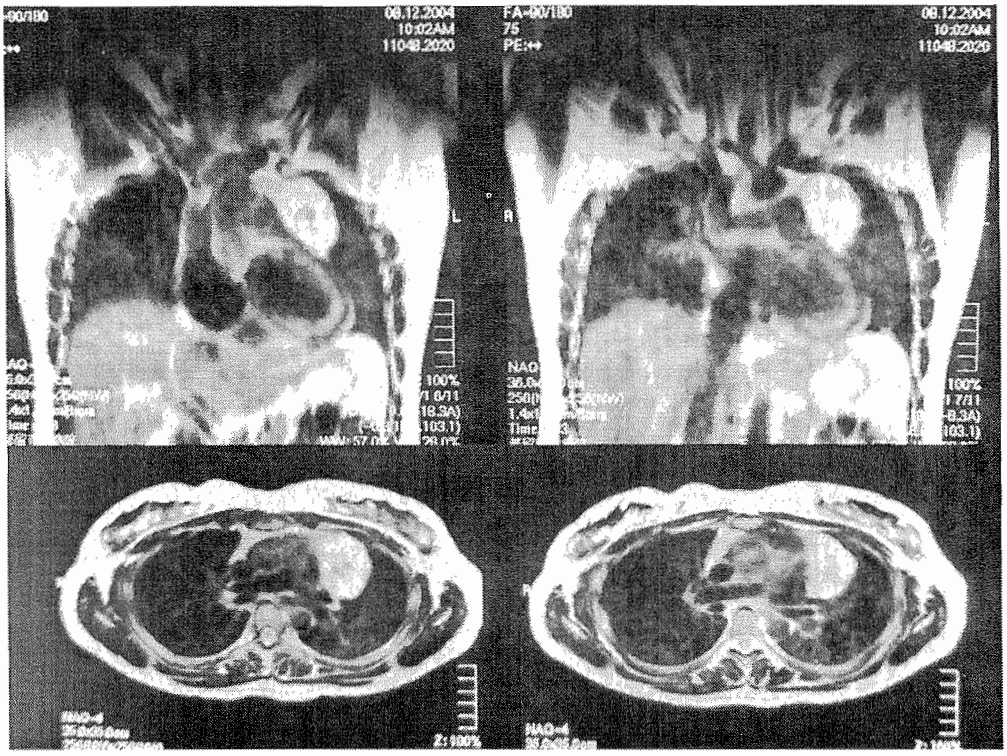

図３　胸部ＭＲＩ写真

左胸腔に突出するように4×5ｃｍの、内部に石灰化を有する腫瘤陰影を認めた。

腫瘤は正中の胸腺に連続しているように思われた。MRI(図 3)でも左縦隔の腫瘤で、内部構造は低信号域から高信号域まで多彩な所見を認めた。縦隔臓器への浸潤は認められなかった。

手術所見：手術は胸腔鏡補助下に行った。第６肋間前腋窩線にポート孔を置き、胸腔鏡にて観察し、癒着のないことを確認し、第４肋間中腋窩線に約４cm のミニ

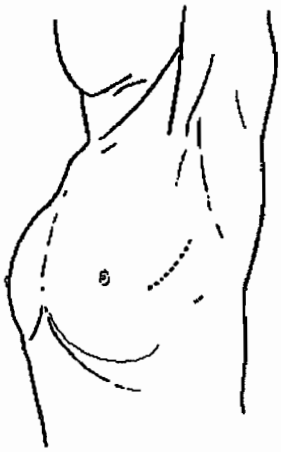

図 4　皮切

開胸をおき、操作孔とした（図4）。腫瘤は縦隔胸膜をかぶり胸腔内へ突出しており、尾側は心膜まで達していた（図 5）。横隔神経は腫瘤と縦隔構造物の間を通っていた。縦隔胸膜を切開し、横隔神経にテーピングし（図 6）、腫瘤の被膜に沿って切開し、横隔神経を温存するように大



図 6　手術シェーマ 2

動脈弓、肺動脈幹などの縦隔構造物との間を剥離し、さらに腫瘤を牽引して胸腺を尾側から剥離していき左腕頭静脈付近で支配血管を結紮切離し腫瘤を含む胸腺を摘出した。横隔神経付近の炎症性癒着があったが、温存した。迅速組織診にて悪性の部分を認めないということで胸腔ドレーンを挿入し、手術を終了した。

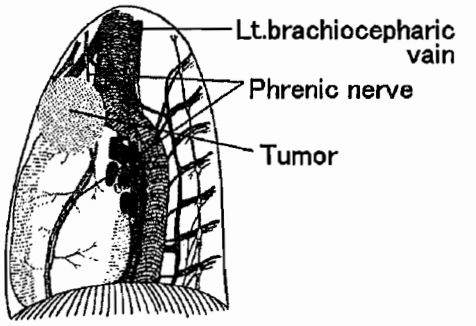

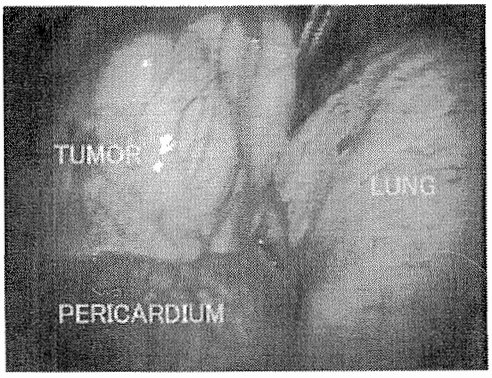

図 5　手術シェーマ 1

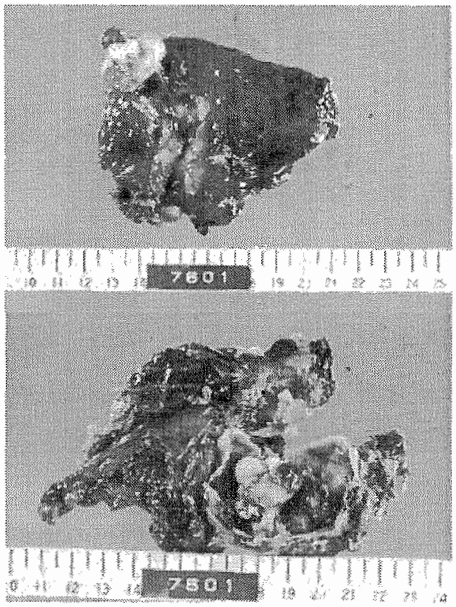

図 7　摘出標本

摘出標本(図 7)：ほぼ胸腺全体を含む直径 4．5ｃｍの腫瘤で、腫瘤は嚢胞様となっており、内部に毛髪、粥状物を含んでおり、嚢胞壁には軟骨様の部分も認められた。周囲への浸潤はみられなかった。

病理組織所見(図 8)：嚢胞状で、壁は多彩な組織像を示し、成熟した気管支上皮や、骨組織、脂腺、汗腺などの部分が認められた。未熟な部分は認めず、成熟奇形腫との診断となった。

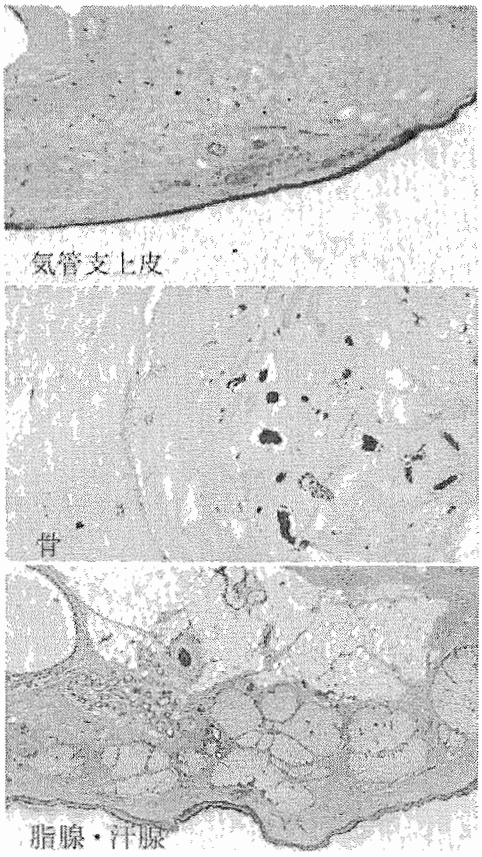

図８　病理組織

術後経過：術後は第 2 病日にドレーン抜去後、翌日より疼痛消失し、第 7 病日に退院した。長期経過観察でも横隔神経麻痺などの合併症、再発などは認められていない。(図 9)

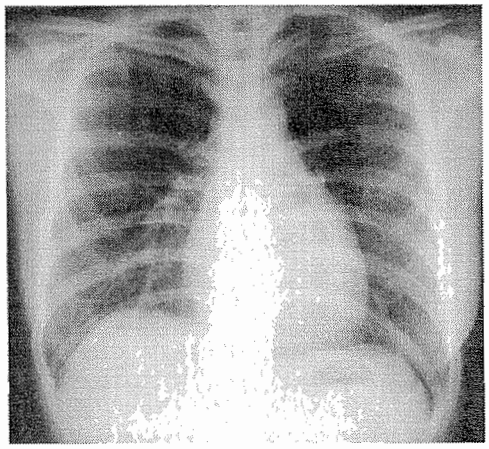

図９　術後６ヶ月後の胸部Ｘ線写真

考察

縦隔腫瘍に対する手術アプローチとしては胸骨縦切開による開洞手術が主流である[1)2)]が、この方法は大きな手術創を残し、出血も多く、患者に大きな手術侵襲を与えることになる。

本症例のような胸腔に大きく突出した、良性の周囲に浸潤していない縦隔腫瘍に対しては胸腔鏡アプローチによる術式[2)3)]で腫瘍全体および胸腺もほぼ全体を切除することが可能であった。成熟型奇形腫は、周囲に癒着している症例も多いが[4)]、軽度の癒着であれば、むしろ大動脈弓、ＰＡwindow を直下に観察することで腫瘍を直視でき、横隔神経をはじめ

とする縦隔臓器との剥離が容易であるように思われた。手術創も 4ｃｍ程で、創痛の訴えもなかった。ただ、縦隔全体を観察するのには不十分で、浸潤性の悪性腫瘍であれば胸骨縦切開または胸骨吊り上げを追加し、完全廓清を行う必要があると思われる[2]。悪性のものも一部には認められるため[5]、最終的な病理の確認も必要と思われる。本症例は若い女性で、良性疾患であったことを考えると、胸腔鏡アプローチで適当であったと思われる。

結語

胸腔鏡による前縦隔腫瘍の手術は胸骨縦切開によるものに比べて廓清は不十分となるが、低侵襲で創も目立たず、縦隔面を直視できるため、胸腔内へ張り出した良性あるいは浸潤性のない腫瘍に対しては有用と思われる。

引用文献

1) 塩野知志、永井完治. 胸線腫以外の縦隔腫瘍の治療指針. 日胸 2004；63-3：221-227
2) 中島　淳. 縦隔腫瘍の外科治療. 病理と臨床 2002；20-6：565-571
3) Yu-Jen Cheng, Meei-Feng Huang, et al Video-Assisted Thoracoscopic Management of an Anterior Mediastinal Teratoma:Report of a Case. Surg Today2000;30:1019-1021
4) 高橋康ニ、谷村慶一、他　縦隔腫瘍の臨床症状、画像、手術および病理所見の検討. 臨床放射線 1998；43：163-170
5) 近藤正道、内山貴堯、他　縦隔奇形腫切除例の検討. 大分県立病院医学雑誌 1995；24：47-51