

PET-CT と縦隔の高分解能 CT の 肺癌の術前リンパ節診断能の比較検討

山梨大学放射線科 南部敦史 斉藤彰俊 石亀慶一 松本敬子 佐藤葉子 荒木力
山梨大学第2外科 奥脇英人 松原寛知 宮内善広
山梨大学第2内科 西川圭一 金澤正樹 山口弘
甲府脳神経外科PET センター 加藤聡

要旨: 【目的】肺癌の術前リンパ節診断能に関して PET-CT と縦隔の高分解能 CT の比較を行うこと。【対象と方法】今回は 16 列の多検出器列 CT の再構成によって得られたスライス厚 1mm、FOV (Field Of View) を肺門及び縦隔領域に絞った CT を縦隔の高分解能 CT とした。手術によって病理の結果を得られている 21 例の肺癌患者の 155 リンパ節領域を対象とした。読影基準は PET-CT は SUV (Standardized Uptake Value) を 2.5 以上をリンパ節転移陽性とした。縦隔の高分解能 CT は短径 10mm を超えるリンパ節を陽性とするサイズクライテリアに加えて、壊死を示唆する限局性低濃度域、被膜外浸潤を示唆する周囲の毛羽立ち像、肺野に対して凸な辺縁を持つ肺門リンパ節を転移陽性のクライテリアとして、また、リンパ節内石灰化、脂肪組織の存在を転移陰性のクライテリアとしてそれぞれ追加して評価した。【結果】PET-CT と縦隔の高分解能 CT のリンパ節転移診断についての感度、特異度はそれぞれ、38%、98%と 38%、96%であり、両者間にいずれも統計学的有意差は認めなかった。【結論】縦隔の高分解能 CT を採用することにより、PET-CT と遜色のないリンパ節転移診断能を得ることができる可能性がある。

キーワード: 多検出器列 CT、PET-CT、肺癌、リンパ節診断、高分解能 CT

はじめに

近年 FDG-PET が肺癌診療にも広く普及しつつある。肺癌の術前リンパ節診断についての報告も多く見られ、それらによると FDG-PET のリンパ節診断能は CT より高いとされている¹⁾²⁾。一方、近年多検出器列 CT の出現により、通常の CT の元データのスライス厚はかなり薄くなってきている。このため CT の再撮像をすることなく、元データの再構成により容易に高分解能の CT を得ることが可能になった。従来の報告において、FDG-PET との比較対象となっていた CT は通常の 5-10mm

スライス厚程度の画像であり、読影基準もサイズクライテリアのみを用いている。肺野病変の評価における高分解能 CT の有用性は完全に確立され、コンセンサスが得られているが、縦隔においても高分解能 CT を用い詳細なリンパ節の観察を行うことにより、リンパ節転移の診断能を向上させることができるのではないかと考えた。そこで、今回は手術が行われ病理が得られている肺癌患者のリンパ節診断能について、PET-CT、縦隔の高分解能 CT および通常の CT 間で retrospective に読影を行い比較検討を行った。

対象と方法

2005年5月から2006年6月までに山梨大学附属病院にて肺癌手術が施行された患者のうち、PET-CTと縦隔の高分解能CTが施行されている21例の患者の155リンパ節領域を対象とした。うち転移陽性リンパ節領域は13であり、陰性領域は142であった。21例の肺癌の病理診断は、腺癌13例、扁平上皮癌5例、大細胞癌1例、多形癌1例、粘表皮癌1例であった(表)。

撮像装置はCTは東芝製Aquilion16列の多検出器列CTで、PET-CTはシーメンス社製Biograph LSA DUOであった。CTは元のスライス厚が1mmで、ヘリカルピッチは15で、造影剤(オムニパーク300 100ml)を秒間1.5mlで注入し70秒後から撮像を開始した。画像再構成はルーチンの5mmスライス厚の画像に加えて、1mmスライス厚で、FOVを縦隔、肺門領域に局限した高分解能の画像を作成し、これを縦隔の高分解能CTとした。

対象リンパ領域について、PET-CT、縦隔の高分解能CT、通常の5mmスライス厚のCTにてリンパ節転移の有無についてretrospectiveに読影を行った。

読影基準はPET-CTについてはSUV2.5以上を転移と判断した。CTについては、短径が10mmを超えると転移とするサイズクライテリアに加えて、壊死を示唆する限局性低濃度域、被膜外浸潤を示唆する周囲の毛羽立ち像、肺野に対して凸な辺縁を持つ肺門リンパ節を転移陽性のクライテリアとして、また、リンパ節内石灰化、脂肪組織の存在を転移陰性のク

ライテリアとしてそれぞれ追加して評価した。一つのリンパ節に転移陽性と陰性のクライテリアが共存していた場合には、陰性のクライテリアを重視し、転移陰性と判断した。

手術結果による病理診断をgold standardとして、各検査の感度、特異度を算出した。また、縦隔の高分解能CTにおいてサイズクライテリアのみで判断した場合の感度、特異度も算出した。これらの値について、各検査間で差があるか、McNemar testにて統計学的に検討した。

結果

PET-CT、縦隔の高分解能CT、通常の5mmスライス厚CT、サイズクライテリアのみのCTの感度、特異度は、それぞれ、38%と98%、38%と96%、38%と92%、23%と97%であった(図)。感度は各検査間に有意差を認めず、特異度については、PET-CTと通常の5mmスライス厚CT($p=0.012$)、サイズクライテリアのみのCTと通常の5mmスライス厚CT($p=0.021$)の間にそれぞれ認めた。

考察

まず、今回の我々の検討では過去の報告に比べて、各検査ともに感度がかなり低い値を示していた。その理由として、まず、近年の肺がんのCT検診の普及などにより、肺癌がより早期に発見されるようになったため、同じリンパ節転移陽性の症例であっても、比較的リンパ節が腫大しない顕微鏡的転移の段階で手術

された症例が多かったことが考えられる。今回の検討ではサイズクライテリアのみで判断した場合の感度は23%であった。つまり、転移が陽性のリンパ節のうち短径が1cmを超えていたリンパ節は23%のみであったということである。また、逆に論文に報告されるデータは良好なものしか掲載されない(もしくは投稿されない)という、academic biasも少なからずあるであろう。いずれにしても、現在の(山梨県)の手術対象となる肺癌症例においては、術前のリンパ節転移診断の感度は一般に知られている値よりかなり低いということを銘記しておく必要がある。

一方、特異度は各検査ともに良好な値を示した。これは比較的高頻度に偽陽性リンパ節を生じることが知られている扁平上皮癌の割合が低かったことが一因となっていると考えている。

各検査間の比較においては、縦隔の高分解能CTを用いて、複数のリンパ節評価のクライテリアにて読影を行うことにより、PET-CTと遜色のない肺癌術前のリンパ節診断能を得ることができた。一方、通常の5mmスライス厚CTは特異度において、PET-CT及びサイズクライテリアのみの判断と比べて有意に劣っていた。この結果はサイズクライテリアに加えて、複数の転移陽性のクライテリアを用いたため偽陽性が増加したことによると考えられる。しかし、縦隔の高分解能CTでは、特異度においても、PET-CT及びサイズクライテリアのみの判断と比べ有意差はなかった。これは画

像の高分解能化により、より厳密に転移陽性の所見を検出し、また転移陰性の所見をより高頻度に検出できたためと考える。特に、リンパ節内壊死による低濃度についてはスライス厚の厚いCTでは部分容積減少のため、良性を示唆する所見であるリンパ節内脂肪と区別ができず偽陽性を増やす可能性があり、その採用には注意が必要である。

多検出器列CTは現在では肺癌診療を行うほとんどの施設に普及しているがPETはいまだどの施設でも容易に施行できる検査とは言い難い。従って、PETが施行できない場合には、縦隔の高分解能CTによる術前リンパ節評価が望ましい。また、PETは悪性腫瘍の診断に有用とされているものの、肺胞上皮癌³⁾やサイズの小さい病変による偽陰性、活動性炎症等による偽陽性も知られており⁴⁾、CTを完全に凌駕する検査とは言い難い。PETの結果のみを術前のリンパ節診断の最終判断とするのは、やや危険を伴う。PETはむしろCTと相補的に使い、両者を組み合わせることにより、より高いリンパ節診断能を得るのが望ましい。しかし、現段階ではどのようなリンパ節の所見の場合にPETもしくはCTが優れているかはまだ十分に解明されていない。この点については、今後さらなる検討が必要である。

結語

縦隔の高分解能CTにより、PET-CTと遜色のないリンパ節転移診断能を得ることができる可能性がある。

引用文献

1) Shim SS, Lee KS, Kim BT, et al. Non-small cell lung cancer: prospective comparison of integrated FDG PET/CT and CT alone for preoperative staging. Radiology. 2005;236:1011-1019.
2) Halter G, Buck AK, Schirrmeister H, et al. Lymph node staging in lung cancer using [18F]FDG-PET. Thorac Cardiovasc Surg. 2004;52:96-101.

3) Yap CS, Schiepers C, Fishbein MC, et al. FDG-PET imaging in lung cancer: how sensitive is it for bronchioloalveolar carcinoma? Eur J Nucl Med Mol Imaging. 2002;29:1166-1173.
4) Takamochi K, Yoshida J, Murakami K, et al. Pitfalls in lymph node staging with positron emission tomography in non-small cell lung cancer patients. Lung Cancer. 2005;47:235-242.

表 対象となった肺癌症例の病理診断 * ()内は症例数

腺癌(13)

混合型腺癌(9)

肺胞上皮癌+乳頭型(3)

肺胞上皮癌+腺房型(2)

肺胞上皮癌+粘液産生充実型(1)

肺胞上皮癌+乳頭型+粘液産生充実型(1)

肺胞上皮癌+腺房型+粘液産生充実型(1)

乳頭型+腺房型(1)

肺胞上皮癌(1)

膠様腺癌(1)

粘液産生充実型腺癌(1)

乳頭型(1)

扁平上皮癌(5)

大細胞癌(1)

多形癌(1)

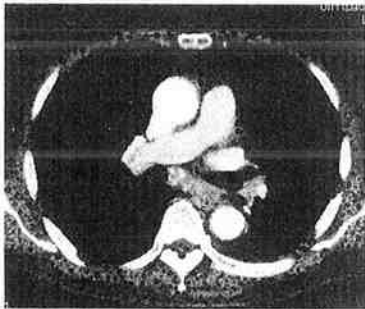
粘表皮癌(1)

図 70歳代 男性 扁平上皮癌左肺門(#11) リンパ節転移陰性例



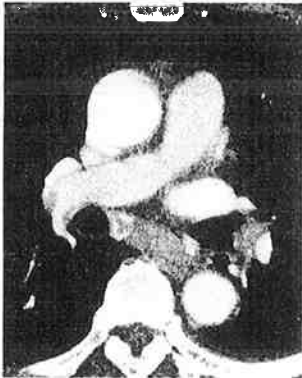
(a) 原発巣の肺野CT

左肺下葉肺底部に空洞を有する充実性の腫瘤陰影が見られる。



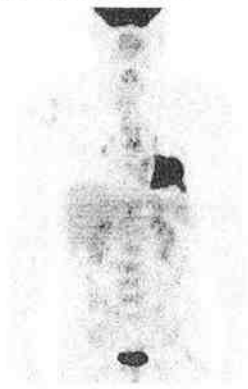
(b) 通常の5mmスライス厚CT縦隔条件

左の上下葉間リンパ節は短径11mmを示しており、サイズクライテリアから転移陽性と判断される(偽陽性)。気管分岐下にも短径15mm大のリンパ節が見られるがこのリンパ節内には結節状の石灰化が散在し、陰性と判断される。



(c) 縦隔の高分解能CT

左の上下葉間リンパ節は高分解能CT内部に結節状石灰化を示しており、転移陰性と判断される(真陰性)



(d) FDG-PET

PET上左肺門リンパ節に有意な集積はなく転移陰性と判断される(真陰性)。