肺動脈内への特異な進展を認めた非小細胞肺癌の一例

山梨県立中央病院　内科　　髙﨑寛司　開陽子　深澤一裕　宮下義啓
心臓血管外科　岡本祐樹
病理科　　小山敏雄

要旨：症例は68歳、男性。2ヶ月以上にわたる乾性咳嗽を主訴に受診した。胸部CTにて左主肺動脈から上葉、舌区、下葉の各肺動脈に連続して鋳型状に占拠する腫瘍性病変を認めた。開胸手術にて肺動脈幹を切開したところ、左肺動脈側から肺動脈幹内へと腫瘍がポリープ様に進展しており、病理診断は低分化癌であった。他臓器に明らかな原発巣を認めなかったことから、肺動脈近傍に発生し、肺動脈内に進展した非小細胞肺癌と診断した。化学療法を施行したが効果は乏しく、急速な腫瘍の増大を認め、入院から約4ヵ月後に永眠された。

キーワード：非小細胞肺癌　肺動脈内腫瘍

はじめに

中枢側の肺動脈内に進展する腫瘍として血管肉腫や、腎細胞癌など他臓器癌からの腫瘍塞栓が挙げられる。その一方で、原発性肺癌では顕微鏡的な脈管浸潤をしばしば認めることはあるが、肺動脈内腔へ肉眼的な進展を示した例は報告も少なく、極めて稀である。今回我々は左肺動脈内腔を占拠するように特異な進展を認めた、低分化な非小細胞肺癌の症例を経験したので、過去の症例報告とともにその臨床的特徴について考察を加えて報告する。

症　例

症例：　68歳、男性
主訴：　乾性咳嗽
既往歴：30歳 虫垂切除
　　56歳 膀胱良性腫瘍手術
　　65歳 右鼠径ヘルニア手術
生活歴：喫煙 なし，飲酒 機会飲酒
現病歴：平成19年4月初旬より乾性咳嗽が遷延し、近医にて抗生剤や鎮咳剤の処方を受けていたが改善しなかった。その後、食欲不振と全身倦怠感を伴うようになり、精査目的で6月23日に他院へ入院となった。胸部CTにて左肺動脈の拡張と造影欠損を認めたため、肺動脈血栓塞栓症を疑われ、精査加療目的で7月9日当院へ転院となった。
入院時現症：体温 36.8℃，脈拍数 84/分・整，眼瞼結膜に貧血・黄疸なし，表在リンパ節は触知せず，心雑音なし，呼吸音にラ音は聴取せず，チアノーゼなし，ばち指なし

入院時の検査所見を表1に示す。動脈血ガス分析では酸素化は保たれていた。生化学では、肝胆道系酵素の上昇を認めたが、これらの値はその後経過とともに低下し、入院前に処方されていた抗生剤

表1　血液検査成績

血球数			生化学			凝固・線溶系		
WBC	7900	/μl	TP	7.4	g/dl	PT	15.1	sec
RBC	402×10^4	/μl	Alb	3.4	g/dl	PT%	81.0	%
Hb	12.4	g/dl	UN	15.9	mg/dl	PT-INR	1.11	
Ht	37.0	%	Cre	0.88	mg/dl	APTT	36.96	sec
Plt	32.3×10^4	/μl	Na	141.9	mEq/l	FIB	62.0	mg/dl
			K	5.0	mEq/l	FDP	7.3	μg/ml
動脈血ガス			Cl	100.6	mEq/l	D-dimer	2.3	μg/ml
pH	7.449		Ca	9.9	mg/dl			
PaO_2	98.0	Torr	AST	44	IU/l	腫瘍マーカー		
$PaCO_2$	42.4	Torr	ALT	54	IU/l	CEA	1.9	ng/ml
HCO_3	28.7	mEq/l	γGTP	284	IU/l	SCC	1.4	ng/ml
BE	4.3	mEq/l	ALP	971	IU/l	CYFRA	≦1.0	ng/ml
SaO_2	98.3	%	LDH	314	IU/l	ProGRP	21.3	pg/ml
			Amy	82	IU/l	NSE	18.0	ng/ml
			CRP	6.40	mg/dl			
			Glu	106	mg/dl			

による薬剤性肝障害と考えられた。CRPは6.40 mg/dlと高値を示し、FDP・Dダイマーの上昇も認めた。

胸部X線写真では左肺門部陰影の拡大を認めた（図1）。胸部CT写真では、左主肺動脈から、上葉、舌区、下葉の各肺動脈に連続して鋳型状に占拠する腫瘍性病変を認め、一部は肺動脈幹内へ進展を認めた（図2）。このほか、肺野には明らかな病変を認めなかった。

なお、転院直前に前医にて行われた気管支鏡検査では可視範囲の気管支内腔に腫瘍の浸潤を示唆するような明らかな異常を認めなかった。

入院後経過：画像診断から肺動脈血栓塞栓症、他臓器癌からの腫瘍塞栓、血管肉腫、肺癌が鑑別疾患として挙げられ、診断も兼ねて開胸手術を施行した。肺動脈幹を切開したところ、左肺動脈側から内腔を充満するように腫瘍がポリープ様に進展しており、肺動脈幹内への突出部を切除した。左肺動脈内は入口部より腫瘍が充満しており摘出困難なことから、自己心膜にて入口部を閉鎖し、閉胸した。

摘出標本の病理組織像は、核の大小不

図1　胸部X線写真（入院時）

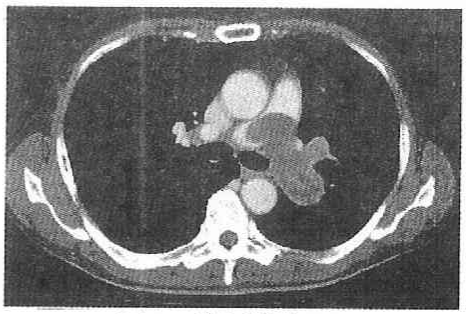

図2　胸部造影CT

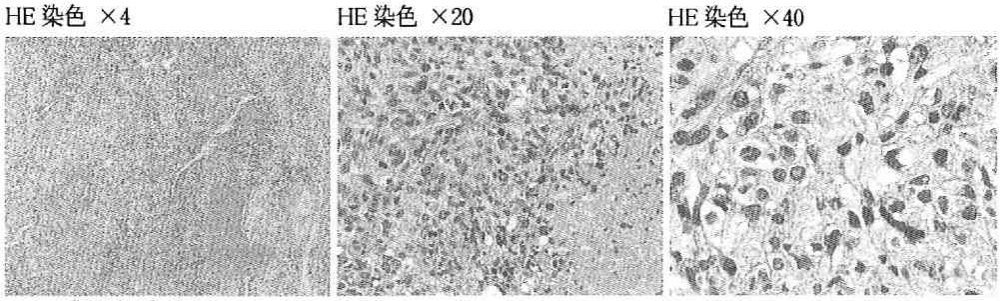

凝固壊死部分を認める　　細胞間橋ととれる部分がある

図3　病理組織所見

同、不整、クロマチンの増加を認める多角～紡錘形の異型細胞が充実性に増殖しており、ところどころに凝固壊死を伴っていた（図3）。腺腔形成や明らかな角化傾向がない低分化癌であったが、一部には細胞間橋ととれる部分があり、扁平上皮癌の可能性が考えられた。

術後に行った PET 検査では左肺動脈に沿って進展する腫瘍に FDG の強集積を認めた（図4）。下葉肺動脈の一部には集積の乏しい領域があり、血栓も伴っていると考えられた。また、肺門の病変以外に別の原発巣を示唆する異常集積は同定されなかった。

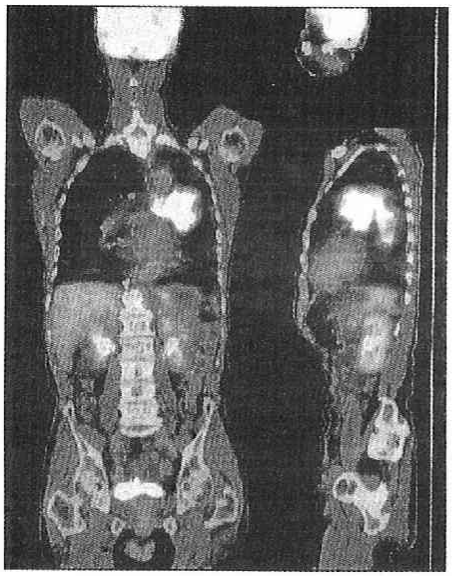

図4　PET-CT

肺動脈近傍に発生し、肺動脈内に進展した非小細胞肺癌と診断し、左肺全摘術についても検討したが、肺門部の処理などの点で手技的に困難と判断した。プラチナベースの2剤併用化学療法をくり返し施行したが、効果がみられないまま急速な腫瘍の増大を認め、11 月 12 日に呼吸状態の悪化により永眠された。

考　察

肺動脈内腔へ肉眼的な進展を示す原発性肺癌は稀である。症例報告の数も限られるが、過去に肺動脈内への肉眼的な進展を認めた 4 例[1)~3)]の報告と本例を比較検討してみると、いずれも初発症状として呼吸不全を呈して発症したものはなかった（表2）。本症例同様に肺実質内に明らかな原発巣を認めなかった症例[1),2)]がある一方、肺動脈に隣接した肺実質内に明らかな腫瘤性病変を認めたもの[3)]もあり、いずれも肺動脈内への進展は血管に近接して原発した腫瘍の直接浸潤によるものと考えられた。血管内に病変が進展していたものの、末梢側の肺内に播種・転移性病変を認めた報告はなく、逆に本症例同様、血流に逆らって中枢側の肺動

表2　肺動脈内に進展を認めた原発性肺癌症例

	本症例	M.Kamigaki et al.[1] (2005)	A.L.Estreta et al.[2] (2002)	T.Yamaguchi et al.[3] (2000)	
年齢・性別	68 歳 男性	69 歳 女性	63 歳 女性	66 歳 男性	55 歳 女性
初発症状	乾性咳嗽	ぶどう膜炎 (スクリーニング)	左肩痛 (病変との関連不明)	乾性咳嗽	乾性咳嗽
肺病変	明らかでない	明らかでない	明らかでない	右中葉肺門部腫瘍 (最大径 6cm)	左上葉肺門部腫瘍 (最大径 5cm)
遠隔転移	なし	なし	なし	なし	なし
血管病変	肺動脈幹～左主肺動脈	左下行肺動脈	右主肺動脈	肺動脈幹～右肺動脈中間幹	肺動脈幹～左主肺動脈
気管支鏡所見	異常なし	左気管支下幹壁外性圧排	異常なし	記載なし	記載なし
診断方法	外科的アプローチ	経気管支針生検	外科的アプローチ	外科的アプローチ	外科的アプローチ
病理組織型	低分化癌	小細胞癌	大細胞癌(LCNEC)	腺扁平上皮癌	腺扁平上皮癌
治療	化学療法	化学放射線療法	右肺全摘	右肺全摘	左肺全摘

脈幹内に進展していた症例[3]もあった。このような臨床的特徴の類似点に対して、病理組織型は小細胞癌[1]やLCNEC[2]、腺扁平上皮癌[3]と多彩であり、必ずしも病理組織学的特徴とこのような進展様式が結びついているわけではないようである。

結　語

肺動脈内への特異な進展を認めた非小細胞肺癌の一例を経験した。術前診断が困難で、肺血栓塞栓症や血管肉腫、他臓器癌の腫瘍塞栓との鑑別を要した。また、急速に進展し化学療法に対する反応も不良であった。原発性肺癌の肺動脈主幹部内腔への肉眼的な進展はまれである。

引用文献

1) Kamigaki M, Yamazaki K, Tsujino I, et al. Small cell carcinoma of the lung exclusively localized within the left descending pulmonary artery. Chest 2005 ; 127 : 2273-2276.

2) Estrera AL, Cagle PT, Azizzadeh A, et al. Large cell neuroendocrine carcinoma: an unusual presentation. Ann Thorac Surg 2002 ; 73 : 1957-1960.

3) Yamaguchi T, Suzuki K, Asamura H, et al. Lung carcinoma with polypoid growth in the main pulmonary artery: report of two cases. Jpn J Clin Oncol 2000 ; 30 : 358-361.