Micropapillary pattern を有する肺腺癌 33 例の臨床病理学的検討

飯富病院　内科[1]、山梨県立中央病院　病理科[2]
柿崎 有美子[1]、岩佐　敏[2]、小山敏雄[2]

要旨： micropapillary pattern(以下 mp)をもつ原発性肺腺癌は、リンパ節転移の頻度が高く、腺癌の中では悪性度の高い腫瘍と考えられている。山梨県立中央病院において 2001 年 4 月から 2008 年 10 月までに、組織学的に腺癌と診断された 291 例の中で mp を有していたのは 33 例(うち TBLB3 例)であった。男性 21 名、女性 12 名、平均年齢は 70 歳であった。その臨床病理学的検討について文献的考察を含めて報告する。

キーワード　肺腺癌――micropapillary pattern

はじめに

Micropapillary pattern（以下 mp）は fibrovascular core を欠くいわゆる微小乳頭状腺癌の形態であるが、mp を有する肺腺癌は、リンパ節への転移が多く、悪性度の高い腫瘍と考えられている[1)]。

今回われわれは、山梨県立中央病院における、mp を有する肺腺癌の現状と臨床病理学的検討について報告する。

症例と方法

2001 年 4 月から 2008 年 10 月までの 7 年 6 ヶ月間で、当院で診断された 291 例の腺癌のなかで、mp の記載があった 33 症例 34 検体について検討した。

そのうち TBLB は 3 件で、1 名は 2004 年、2007 年にそれぞれが原発と考えられる、癌を切除しており、2 検体あった。

症例の内訳は、男性 21 名、女性 12 名で、男性の 1 人は 2 検体であった。年齢は 53 才から 80 才までで、平均は 70 才であった。最大腫瘍径は 8 から 120 mm で、平均は 37.5 mm であった。病期は ⅠA が 11 例, ⅠB が 8 例、ⅡA が 2 例、ⅡB が 5 例、ⅢA が 2 例、ⅢB が 4 例、Ⅳが 1 例であった。組織学的に、分化については、well to moderately が 25 例、well to poorly が 2 例、moderately が 3 例、poorly が 4 例であった。予後については、観察期間は 4 ヶ月から 96 ヶ月で 33 例中、死亡が確認されているのは 5 名で、不明なものは 3 名であった。それぞれが受けた治療については、手術のみが 17 例でそのうち死亡は 2 例、手術と化学療法は 8 例、手術と放射線療法は 1 例、手術と化学療法、放射線療法を施行されたものは 4 例で、そのうち 2 例が死亡している。化学療法のみは 1 例で、放射線療法のみが 1 例で死亡している。いずれの治療も施行していないのは 1 例であった。

HE 染色による組織学的検討に加え、EMA、MUC-1 による免疫組織学的検討も行った。

結果

mp は比較的腫瘍の辺縁にみられることが多く、肺胞腔内に浮かぶように腫瘍細胞が認められる（図 1,2)。Kuroda らはこのようなパターンを alveolar type と分類し、一方、間質へ mp が浸潤して認められるものもあり（図 3)、これらは、breast type と分類している[2)]。

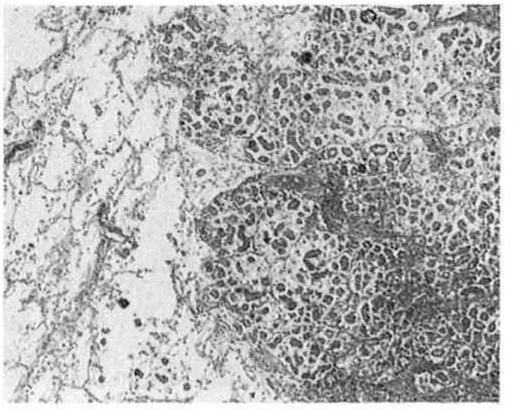

図1
HE染色x4：69M　ltL　Stage ⅡB
腫瘍辺縁にmpが認められる。

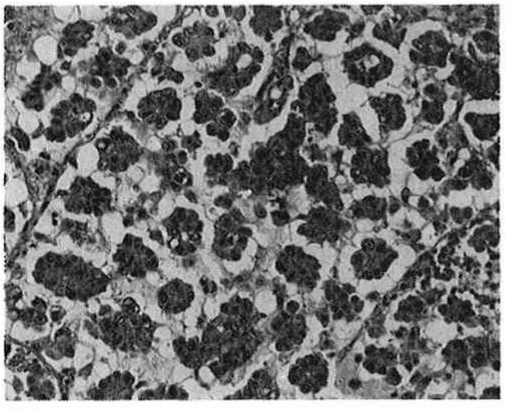

図2
HE染色x20
vascular coreを欠いた腫瘍細胞塊が肺胞腔内に浮かぶように認められる。

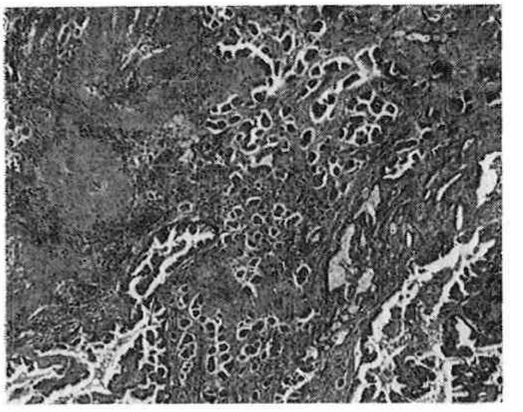

図3
HE染色x4：77M　rtU Stage I B
腫瘍細胞が間質に浸潤している。

同症例では乳頭状の形態から更に分岐して、mpを呈している箇所がみられている（図4）。

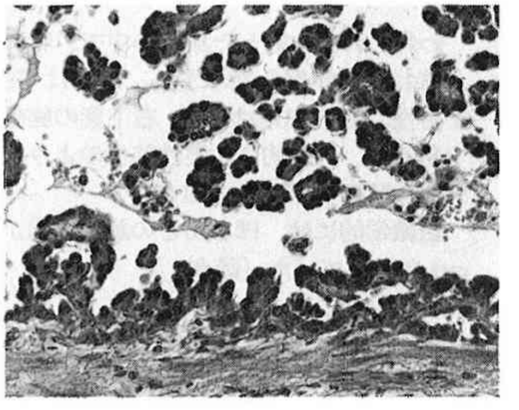

図4
HE染色x20
壁に樹枝状に分岐して腫瘍細胞が増生している。

われわれは、Miyoshiらの報告[3]やその他の文献に準じて、mpの腫瘍に対する割合を手術症例31検体で検討し、3段階に分類した。最大腫瘍径の標本でその割合を出している文献がほとんどであったが、mpが腫瘍辺縁にみられることが比較的多いことより、われわれは多数

切片を作製し、径 3 cm 以下の標本については全割して検索した。

1＋（focal）：≦5%　　10 例(32%)
2＋（moderate）：6-50%　　17 例(55%)
3＋（extensive）：51-100%　　4 例(13%)

各グレードのリンパ節転移の有無であるが（表 1)、mp の割合にかかわらず、mp を有するものはリンパ節転移の頻度が高いと思われた。

表 1 グレード別のリンパ節転移の有無

Grade	LNmeta(+)	LNmeta(-)
1+	4 (40%)	6 (60%)
2+	5 (29%)	12 (71%)
3+	2 (50%)	2 (50%)

われわれが検討した症例の中で、特殊と思われた症例を提示する。症例は 79 才男性、臨床病期はⅢB、右下葉の腫瘍であるが、肉眼的に大葉性肺炎のような大きな腫瘍であった（図 5)。

組織学的には、ほとんどの腫瘍細胞が mp を呈していた（図 6)。

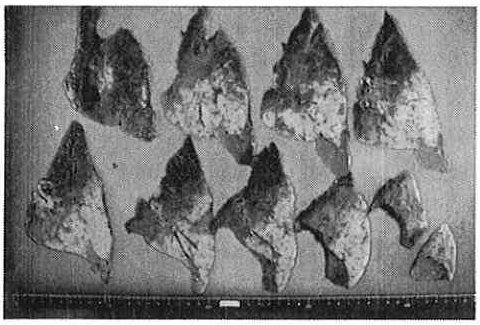

図 5
割面では部分的に黄褐色のゼラチン状の粘液の充満した部分も認められた。

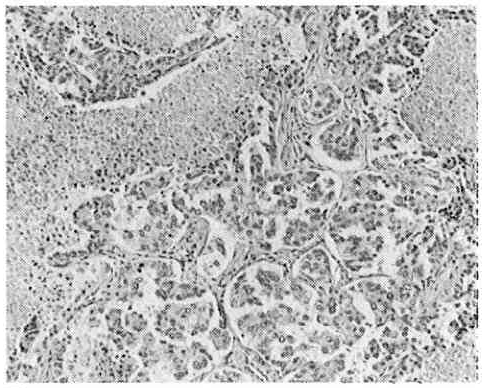

図 6
HE 染色 x10
腫瘍細胞はほとんどが mp を呈していて、部分的に壊死を認めている。

他に、リンパ管にのみ mp をみる症例も 1 例認められた。症例は 53 才男性で、左上葉の腫瘍で臨床病期はⅡB であった（図 7)。

通常の HE 染色では mp と判別しがたい症例などに、免疫染色では MUC-1、EMA が有用であり、腫瘍細胞の辺縁を縁取るように染色されるが、EMA はマクロファージも陽性となるため、比較すると MUC-1 の方がよりコントラストが鮮明で、判別しやすい印象を受けた。

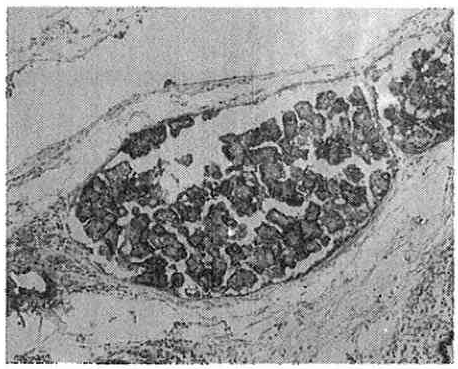

図 7
MUC-1 x20
リンパ管内に腫瘍細胞が mp を呈して認められた。腫瘍細胞の辺縁が MUC-1 に陽性を示している。

考察

Amin らは35例の mp を有する腺癌について検討し、免疫組織学的検証や、予後に関する検討を行っており、mp を有する腺癌は転移が多い傾向にあり、術後により注意深い観察が必要であることを提唱している[1]。われわれの検討では統計学的検討はしていないものの、mp を有する症例はその割合にかかわらず、リンパ節転移が多い傾向があると思われた。ただし、ここで、注意しなければならないのは、mp の割合によるグレードの方法である。これは多分に主観的な側面をもっており、また割合の算出方法についても明文化された基準はなく、前述したように、われわれは辺縁部分の mp を反映させるために、全割面あるいは多数切片での検討が必要であると考えたが、最大腫瘍径部分の標本でのみグレード化している文献がほとんどである。また実際の標本では、mp が非 mp の部分と混在していることがあることから、例えばその部分全体を mp とするには抵抗もあり、より正確に数値化するにはかなり詳細な鏡検と労力を要することとなる。病理医間で統一された見解が今後必要と思われる。

また Miyoshi らは、乳頭状腺癌を true papillary pattern と micropapillary pattern に分類し、特に早期では有意に mp の予後が不良であったとしているが、そのなかで、全344例の腺癌のうち mp を有するものが40%あり、リンパ節転移、肺内転移に有意差を認めたとしている[3]。ここで着目したいのは肺腺癌のなかで、mp を有する割合であるが、文献によっても様々であり、mp の腫瘍に対する割合が10%以上のものでも55%とするものもみられるが[4]、なかには11.4%[5]、12%[6] とするものもあった。われわれの検討では11%のみであった。その差について、明言できないが、今回のわれわれの検討では、過去の肺腺癌の病理所見から mp の記載のあったもののみ抽出しているため、mp の割合が特に少なかったものについて、敢えて記載されていなかったものが、もれていることも考えられる。しかし、最近の当院における肺腺癌の症例でも、mp に注視して組織学的検討をおこなっているが、4割にはとても満たず、患者集団のその他の背景に何らかの要因があるかもしれない。今後の症例の蓄積とともに再検討したいと思う。

Motoi らは EGFR mutation と mp の強い相関を示唆している[7]。われわれの症例においてゲフィチニブが使用されていたのは、2例のみであり、いずれも一時 PR までは治療効果が得られたものの、その後再燃し、他の治療を変更追加され、存命である。mp を呈していない肺腺癌とのゲフィチニブに対する効果を比較検討してみる必要がある。

mp については、不明な部分が多く、例えば、mp を有する腺癌に何故リンパ節転移が多いか、何故リンパ管のみに mp がみられるものがあるか、明確に解明されてはいない。

前出の Motoi らは、mp を有する腺癌は独立した組織型として分類する必要性も提唱している。

肺腺癌における形態学的な特徴が、治療予後に対して何らかの提唱が出来得る可能性は大変興味深いことであり、病理側から、臨床に対して情報提示できることは非常に有用なことであると考える。

結語

mp と判断しがたい部分では、MUC-1、EMA などの抗体を用いた免疫染色が有用であった。今回われわれが検討した症

例の中には、ほとんどが **mp** を呈している症例が **1** 例あった。また、リンパ管浸潤部にのみ **mp** がみられるものも 1 例あった。

当院の症例では、**mp** を有する癌はリンパ節転移の高い傾向があった。

今後、肺腺癌において、**mp** の有無が、治療の選択、予後の検討において、重要であると考える。

引用文献

1, Mitual B. Amin, et al. Micropapillary Component in Lung Adenocarcinoma A Distinctive Histologic Feature With Possible Prognostic Significans Am J Surg Pathol. 2002; 26:358-364

2, N. Kuroda, et al. Lung Adenocarcinoma with a micropapillary pattern: a clinicopathological study of 25 cases APMIS. 2006; 114:381-385

3, Tatsu Miyoshi, et al. Early-Stage Lung Adenocarcinomas With a Micropapillary Pattern, a Distinct Pathologic Marker for a Significantly Poor Prognosis Am J Surg Pathol. 2003;27:101-109

4, Y. Makimoto et al. Micropapillary pattern: a distinct pathological marker to subclassify tumours with a significantly poor prognosis within small peripheral lung adenocarcinoma with mixed bronchioloalveolar and invasive subtypes Histopathology 2005; 46: 677-684

5, H. Tsutsumida, et al. A micropapillary pattern is predictive of a poor prognosis in lung adenocarcinoma, and reduced surfactant apoprotein A expression in the micropapillary pattern is an excellent indicator of a poor prognosis Modern Pathology 2007; 20: 638-647

6, Joon Yim, et al. Histologic features are important prognostic indicators in early stages lung adenocarcinomas Modern Pathology 2007; 20:233-241

7, Noriko Motoi, William D. Travis , et al. Lung Adenocarcinoma: Modification of the 2004 WHO Mixed Subtype to Include the Major Histologic Subtype Suggests Correlations Between Papillary and Micropapillary Adenocarcinoma Subtypes, EGFR Mutations and Gene Expression Analysis Am J Surg Pathol. 2008; 32: 810-827